Manual do Aluno

(Primeira Edição)

Fundamentos Básicos de Eletrocardiograma

ECG

Primeira Edição 2017

Guia de Estudo do aluno

Prof. Dr. Eduardo Patrick Beltran Monasterio

Médico de Urgência e Emergência - UTI

CRM-SC 20830 ASHI IT RN: 278.396

Instrutor da American Safety Health Institute – USA/BRASIL

citem TREINAMENTOS

Sobre o Autor

Dr. Eduardo Patrick Beltran Monasterio nasceu em Trípoli, Líbia (Norte da África) onde morou até os 13 anos. Ele posteriormente emigrou para os estados unidos de norte américa. Ele é formado em Medicina e teve a oportunidade de fazer seu fellowship em Medicina de Urgência e Emergência no Natividad Medical Center, centro afiliado com a Universidade de Califórnia de São Francisco UCSF, Estados Unidos. Ele emigrou para o Brasil em 2006 com sua família e fez a revalidação em medicina pela Universidade Federal do Ceara. Ele posteriormente fez especialização em Terapia Intensiva e Dermatologia.

Dr. Eduardo trabalhou durante vários anos na área de emergências medicas (Pré-hospitalar e Intra-Hospitalar) e também cuidou de pacientes críticos na Unidade de Terapia Intensiva. Trabalhou um tempo com grandes queimados (UTQ) e atualmente vem ministrando vários cursos de capacitação para médicos e enfermeiros no Brasil e também no exterior.

Em 2007 fundou o **C.I.T.E.M. (Centro Internacional de Treinamento em Emergências Médicas)** no Brasil, centro atualmente credenciado pela ***ASHI (American Safety & Health Institute)*** do qual ele é instrutor e formador de instrutores tanto no Brasil como nos Estados Unidos.

Dr. Eduardo tem uma longa trajetória na área de capacitação profissional e atualmente existem mais de 10,000 pessoas capacitadas por ele no Brasil e no exterior.

Ele elaborou e implementou um projeto de lei chamado SBV (Suporte Básico de Vida) nas escolas do município de Palhoça, Santa Catarina. Também é autor de vários manuais como, ***ACLS para todos, BLS Student Handbook, APH para Socorristas*** e ***Fundamentos Básicos de Eletrocardiograma.***

Dr. Eduardo tem uma paixão grande pelo ensino das ciências médicas. Um dos objetivos dele é poder motivar e inspirar outros em alcançar seus objetivos acadêmicos e profissionais através de metodologias inovadoras de ensino com aulas didáticas e de maior impacto de aproveitamento para seus alunos. A metodologia que ele prega e baseado no sistema Feynman.

´´ O bom professor é sempre um facilitador, ele apenas abre as portas para o aluno. Mais é o aluno que deverá entrar no quarto sozinho para adquirir seu conhecimento, o seu grande ´´tesouro´.´ Pois este tesouro sempre acompanhará seu dono a todos os lugares do mundo até o fim da sua vida´´.

Dr. Eduardo Patrick Beltran Monasterio

citem TREINAMENTOS

Primeira Edição 2017

FUNDAMENTOS BÁSICOS DE ELETROCARDIOGRMA

É expressamente proibida a reprodução deste material com intuito lucrativo, seja de forma parcial ou total; conforme lei 9.610/98 (sobre Direitos Autorais).

Primeira Edição 2017

citem
TREINAMENTOS

PREFÁCIO

Primeira Edição

O eletrocardiograma já tem mais de 100 anos de existência, ainda é o primeiro exame complementar solicitado pelos profissionais de saúde para avaliação cardiológica. Ainda assim continua sendo uma ferramenta de alto valor diagnostico e esta cada vez mais ao alcance de todos.

Vemos hoje em dia que o Eletrocardiograma é uma ferramenta que já está disponível para computadores, tablets e telefones de comunicação celular inteligentes (smartphone).

Basta apenas baixar um aplicativo do seu celular e você já tem um ECG portátil na mão. Realmente vivemos em uma era digital incrível que facilita o acesso tecnológico para o profissional de saúde e seus pacientes.

De nada serve ter acesso a uma tecnologia, se não sabemos como usar ela. É aqui a vital importância de saber como interpretar o ECG. Cabe ao profissional da saúde treinar o suficiente até aprender a arte da interpretação do eletrocardiograma.
Cabe ressaltar que este manual (apostila) não é um substituto para os grandes tratados de eletrocardiograma. Este manual serve apenas para facilitar o aprendizado do curso de *Fundamentos Básicos de Eletrocardiograma* do CITEM.

Como o ECG muitas vezes é uma matéria bastante extensa, confusa e de difícil compreensão para algumas pessoas, foi desenvolvido uma metodologia de abordagem sistemática e simplificada em 6 passos (pelo Dr. Eduardo Beltran), permitindo organizar de forma rápida e simplificada a identificação dos diversos ritmos encontrados em pacientes.

O curso de Fundamentos Básicos de Eletrocardiograma está composto em dois módulos (Teórico/Prático) permitindo ao aluno poder praticar a metodologia dos 6 passos.

Esperamos que o seu treinamento conosco, seja satisfatório e que no final do curso você tenha aprendido a detectar todas as anormalidades comuns que podem ocorrer em um ECG, e estará preparado para seu próximo paciente!

Metodologia dos 6 Passos

I-CA-RIT-QRS-HIS-II

1 2 3 4 5 6

Primeira Edição 2017

citem TREINAMENTOS

CONTEÚDO

Metodologia dos 6 Passos

I-CA-RIT-QRS-HIS-II

1 2 3 4 5 6

Introdução---------- página 1
Potencial de Ação ---------- página 2
Nexos e Vetores ---------- página 3
Princípios do Galvanômetro ---------- página 4
Anatomia do Coração ---------- página 6
Ondas, Segmentos e Intervalos ---------- página 11

METODOLOGIA DOS 6 PASSOS:

PASSO 1: Impressão Geral ---------- página 12
PASSO 2: Calibração ---------- página 13
PASSO 3: Interpretação do Ritmo ---------- página 19
Calculando a Frequência Cardíaca ---------- página 19
Intervalo PR ---------- página 24
Bloqueio Átrio Ventricular I°---------- página 25
Bloqueio Átrio Ventricular II°---------- página 27
Bloqueio Átrio Ventricular III°---------- página 32
PASSO 4: Interpretação de QRS ---------- página 34
Progressão de Onda R ---------- página 35
Eixo Elétrico Cardíaco ---------- página 42
Bloqueio de Ramo Direito ---------- página 52
Bloqueio de Ramo Direito ---------- página 52
Bloqueio Fascicular ---------- página 61
PASSO 5: Hipertrofias-Sobrecargas ---------- página 69
Sobrecarga Atrial Direita ---------- página 69
Sobrecarga Atrial Esquerda ---------- ---- página 72
Sobrecarga Ventricular Direita ---------- página 76
Sobrecarga Ventricular Esquerda ---------- página 80
PASSO 6: Isquemia/Infarto ---------- página 84
Classificação de Infartos ---------- página 86
Anatomia Circulatória do Coração ---------- página 88
IAMSEST vs IAMCEST ---------- página 89
Imagem Reciproca ou Espelhada ---------- página 91
Onda Q Patológica ---------- página 92
Abordagem Sistemática do IAM ---------- página 98
Situações Especiais de Infarto ---------- página 101
TAQUI-ARRITMIAS ---------- página 110
TAQUI-ARRITMIAS ATRIAIS ---------- página 112
FIBRILAÇÃO ATRIAL ---------- página 112
FLUTTER ATRIAL ---------- página 112
RITMO JUNCIONAL ---------- página 115
RITMO IDIOVENTRICULAR ---------- página 115
TAQUICARDIA POR RE-ENTRADA NODAL ATRIOVENTRICULAR ---- página 116
TAQUICARDIA POR RE-ENTRADA ATRIOVENTRICULAR ---------- página 118
WOLF PARKINSON WHITE VS SINDROME WPW ---------- pagina 118
TAQUICARDIAS VENTRICULARES ---------- pagina 126

ECG

citem TREINAMENTOS

INTRODUÇÃO

INTRODUÇÃO

Metodologia dos 6 Passos

I-CA-RIT-QRS-HIS-II

1 2 3 4 5 6

Introdução (Um pouco de Historia)

O primeiro eletrocardiograma de superfície em um ser humano foi realizado em 1887 pelo fisiologista inglês Augustus Desiré Waller, do St Mary´s Medical School de Londres, que introduziu o termo eletrocardiograma em ciência.

Ainda que Alexander Muirhead seja considerado o primeiro cientista a registrar um traçado eletrocardiográfico, Augustus Desiré Waller foi o primeiro a realizar este exame em um ambiente hospitalar, com os resultados publicados, adquirindo assim, uma grande experiência clínica.
O eletrocardiograma é um método desenvolvido pioneiramente por Willem Einthoven no século XIX, motivo pelo qual é considerado o pai da eletrocardiografia. É famoso por ter criado o histórico triângulo de Einthoven. Trata-se de um triângulo equilátero em que o coração é hipoteticamente localizado ao centro, representando assim as três derivações que estudaremos mais a frente.

Willem Einthoven registrou o primeiro eletrocardiograma na Europa, em 11 de abril de 1892, usando o eletrômetro de Lippmann. Indicou primeiramente quatro deflexões indicadas pelas letras A, B, C, D e somente mais tarde passou a adotar outras letras do alfabeto, como o P, Q, R, S e T. Em 1902, Einthoven realizou o primeiro registro eletrocardiográfico obtido diretamente de um ser humano, utilizando um galvanômetro modificado.

Para a obtenção dos sinais foram utilizados eletrodos posicionados nos dois braços e na perna esquerda do paciente, derivação que atualmente denominamos D1. Com o objetivo de melhorar a condução, suas mãos e seus pés foram banhados em solução salina.

No ano de 1913, descreveu o triângulo de Einthoven, que é considerado a base para a análise do eletrocardiograma. Introduziu também o sistema de eletrodos bipolar e obteve traçados dos ritmos mais clássicos.

Em 1933, F. N. Wilson expandiu o sistema de derivações bipolares das extremidades e criou as derivações precordiais. Finalmente, em 1942, E. Golberg desenvolveu as derivações unipolares ampliadas das extremidades. Seu feito completou o desenvolvimento do eletrocardiograma de 12 derivações, tal como é conhecido atualmente.

Passado

Galvanômetro de Einthoven
Aparelho para medir correntes de baixa intensidade

Presente

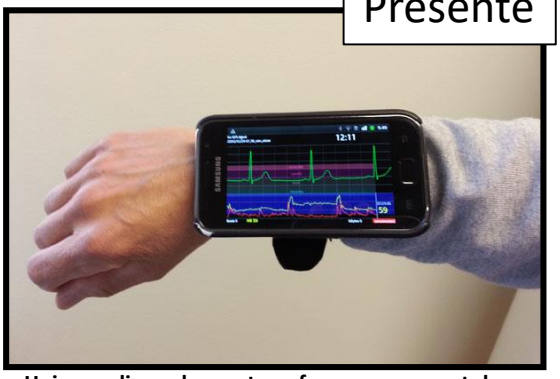

Hoje em dia podemos transformar um smartphone em um ECG de monitoramento 24 horas.

Potencial de Ação

Potencial de Repouso:

O potencial de repouso de uma célula ocorre quando o potencial de membrana não é alterado por potenciais de ação, ou seja, não há intercambio iônico que esteja acontecendo. Durante esta fase a célula do miocárdio tem uma carga intracelular negativa de -90 mV.

Potencial Limiar:
Potenciais de ação são disparados quando uma despolarização inicial atinge o potencial limiar excitatório, o seja quando a célula fique mais positiva e chegue ao seu umbral para iniciar a fase de despolarização.
Esse potencial limiar varia dependendo do tipo de célula que for excitada.

Exemplo: Miocito = -70 mV
Células do Nó Sinusal (Marca Passo) = - 55 a -60 mV

Fase de Despolarização:
A despolarização de uma célula se refere à saída de potencial de repouso (que é de -90 mV, na célula do miocárdio). Isso faz com que a célula fique mais positiva e chegue ao seu umbral. O potencial limiar ou umbral limiar, faz abrir os canais de Na+/K+, levando Na+ para o LIC (Liquido Intracelular) e assim deixando a célula eletricamente positiva a medida que K+ sai. Durante este momento as fibras do miocárdio se contraem gerando uma contração cardíaca (contração sistólica).

FASE 0: (Despolarização rápida -> entrada rápida de Na+).
Esta fase culmina quando atinge uma polaridade positiva.

FASE 1: (Despolarização precoce – Inativação da entrada de Na+).
A FASE 1 representa o ponto máximo carga positiva intracelular atingido pela célula.

FASE 2: (platô) – mantida pela entrada lenta de Ca2+.
Nessa fase observamos a entrada de Ca+ e saída de K+ no mesmo valor iônico mantendo uma linha isoelétrica (linha horizontal) sem variação.

Fase de Repolarização:

FASE 3: (Repolarização final) – saída de K+.
Nessa fase os canais de Ca+ se fecham e continua a saída de K+ permitindo que a célula se torna novamente eletronegativa.

FASE 4: (Potencial de repouso) – Saída de Na+ e entrada de K+ ==> bomba de Na+/K+
Nessa fase a Célula retorna a seu potencial de repouso (-90mV) pela saída de Na+ e entrada de K+.

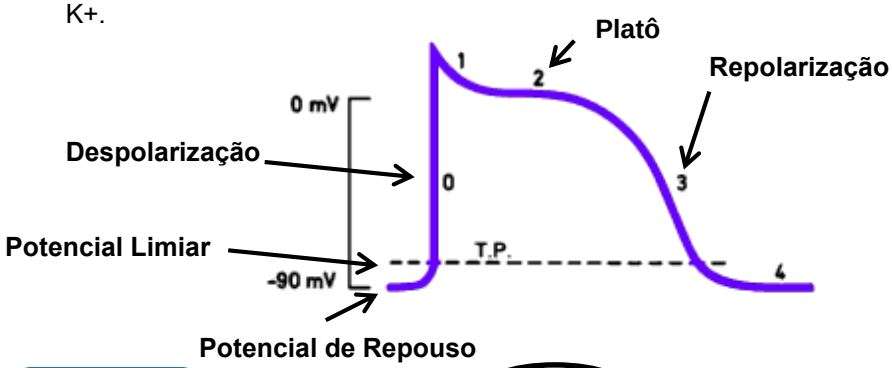

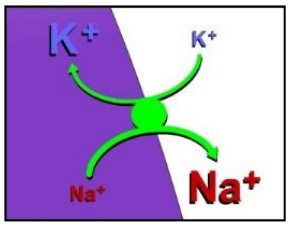

Nexos e Vetores

Nexos: (GAP JUNCTION)

Conhecidas também por nexos, junção em hiato ou gap junction, são partículas cilíndricas que fazem com que as células entrem em contato umas com as outras. **Esses canais permitem o movimento de moléculas e íons, diretamente do citosol de uma célula para outra. Isto permite um reaproveitamento iônico e também um sistema mais rápido de condução.**

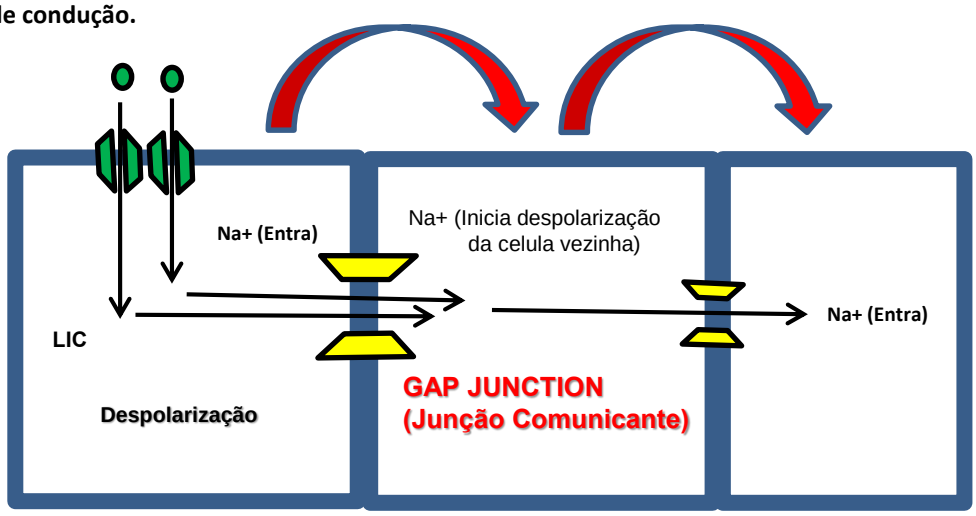

CELULAS DO MIOCARDIO

Vetores do ECG

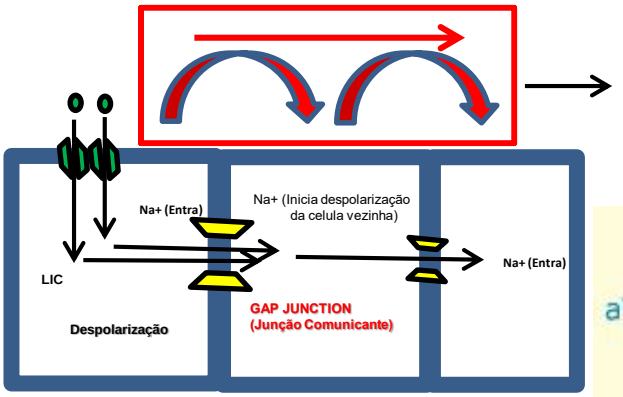

CELULAS DO MIOCARDIO

Vetor: É o registro eletrocardiográfico de uma carga iônica que viaja em uma direção especifica.

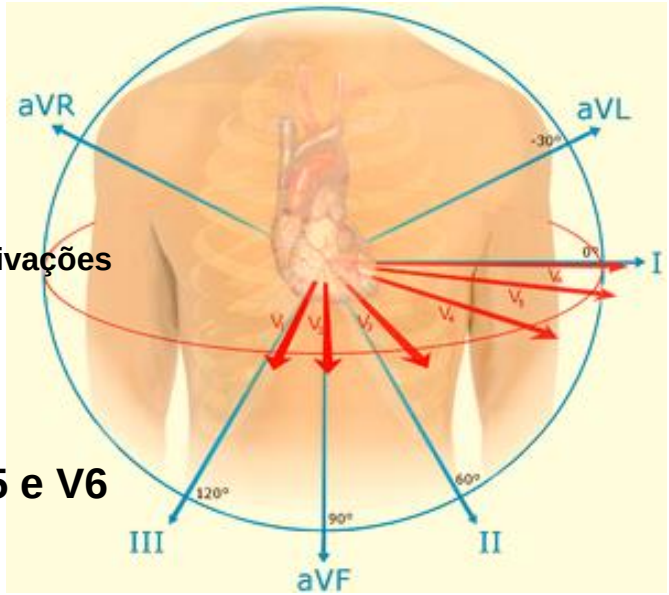

Os vetores são representados por derivações no eletrocardiograma, sendo estas:

Unipolares: aVR, aVL e aVF
Bipolares: D1, D2 e D3
Precordiais: V1, V2,V3,V4, V5 e V6

Princípio do Galvanômetro

O QUE É UM GALVANÔMETRO ?

Instrumento usado para detectar ou medir correntes elétricas de baixa intensidade através de um dispositivo mecânico que é posto em movimento pela ação de forças eletromagnéticas produzidas pela corrente podendo ser registrado graficamente em papel.



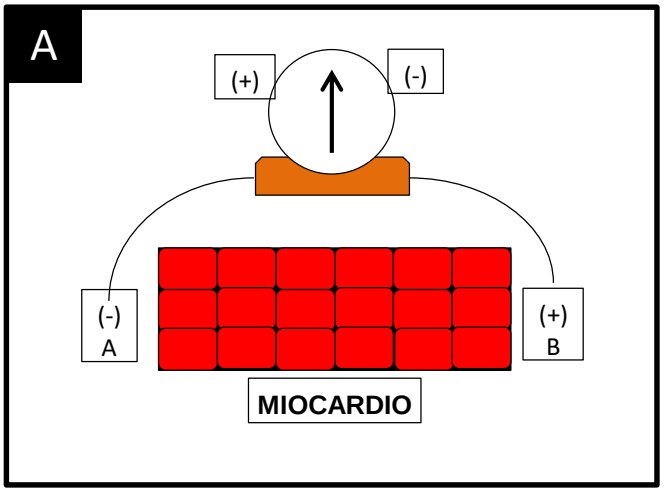

Na **Figura A**, podemos observar que as células do miocárdio não apresentam nenhuma carga iônica o qual sugere que as células estão em estado de repouso. Sendo assim vemos que o ponteiro (flecha) fica centralizado (sem oscilação).
Cabe observar que existem dois pontos, A e B que representam os polos (-) e (+).

Ponto (A) = Polo negativo
Ponto (B) = Polo positivo

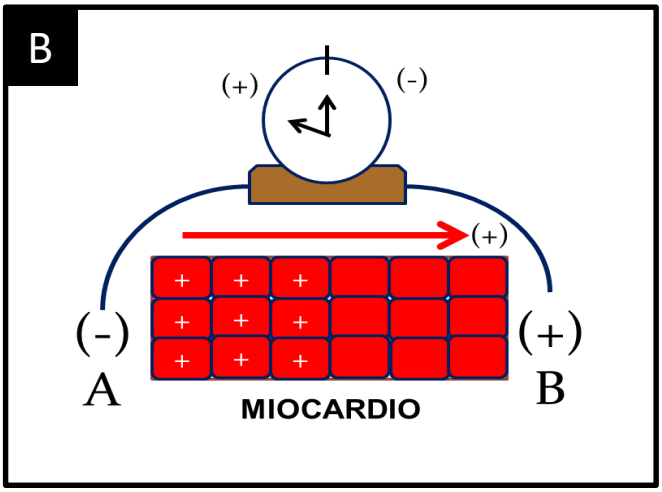

Na **Figura B**, podemos observar que as células do miocárdio sofreram despolarização viajando do ponto A (Polo negativo) em direção ao ponto B (Polo Positivo). O Vetor formado gera uma deflexão do ponteiro para o lado (+).
Obs: Isto no papel do ECG geraria uma onda com deflexão positiva!

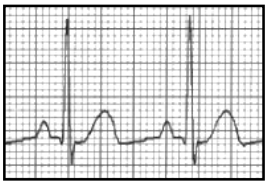

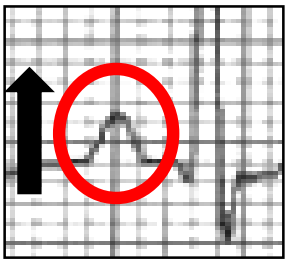

Princípio do Galvanômetro

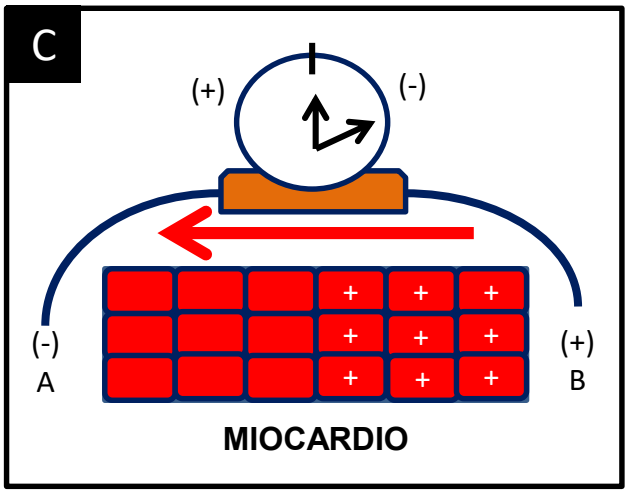

Na **Figura C**, podemos observar que as células do miocárdio sofreram ***despolarização*** viajando do ponto B (Polo Positivo) em direção ao ponto A (Polo Negativo). O Vetor formado gera uma deflexão do ponteiro para o lado (-).

Obs: Isto no papel do ECG geraria uma onda com deflexão Negativa!

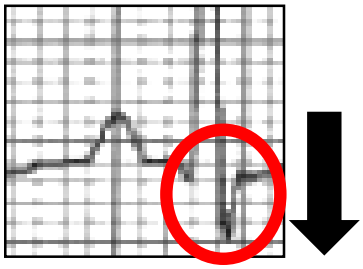

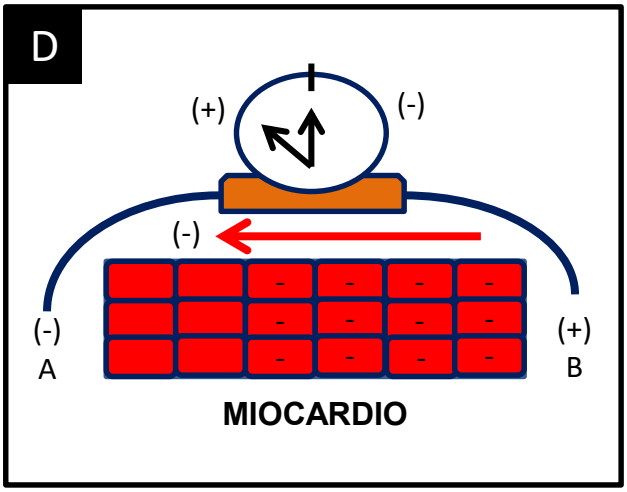

Na **Figura D**, podemos observar que as células do miocárdio sofreram ***repolarização*** viajando do ponto B (Polo Positivo) em direção ao ponto A (Polo Negativo). O Vetor formado gera uma deflexão do ponteiro para o lado (+).

Obs: Esta é exceção da regra. Quando a carga e igual a do polo sempre o vetor sempre será positivo. Isto no papel do ECG geraria uma onda com deflexão Positiva! Isso explica porque a onda T é positiva normalmente.

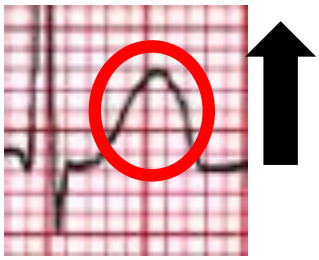

Anatomia do Coração

GENERALIDADES DO CORAÇÃO

O coração pesa entre 7 e 15 onças (200 a 425 gramas) e é um pouco maior do que o tamanho de seu punho. No final de uma longa vida, o coração de uma pessoa pode ter batido (expandido e contraído) mais de 3,5 bilhões de vezes. Na verdade, a cada dia, o coração médio bate 100.000 vezes, bombeando cerca de 7.500 litros de sangue por dia.

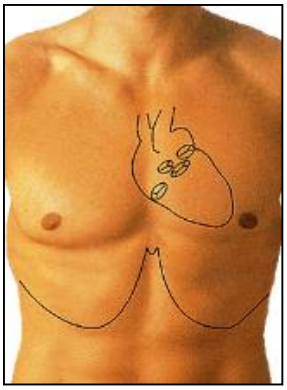

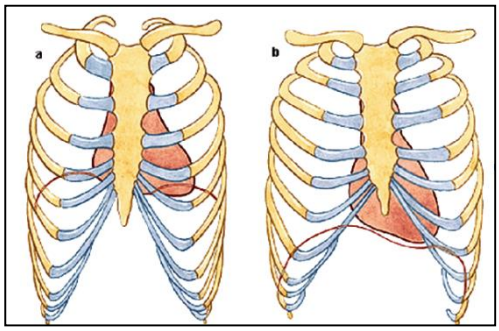

MOVIMENTOS RESPIRATORIOS DO DIAFRAGMA MODIFICA A POSIÇÃO DO CORAÇÃO.

Seu coração está localizado entre seus pulmões no meio do seu peito, atrás e ligeiramente à esquerda do esterno. Uma membrana de dupla camada chamada pericárdio envolve seu coração como um saco. A camada externa do pericárdio envolve as raízes dos principais vasos sanguíneos do seu coração e é ligada por ligamentos à coluna vertebral, diafragma e outras partes do corpo. A camada interna do pericárdio é ligada ao músculo cardíaco. Um revestimento de fluido separa as duas camadas da membrana, deixando o coração se mover enquanto bate.

Seu coração tem 4 câmaras. As câmaras superiores são chamadas de átrios esquerdo e direito, e as câmaras inferiores são chamadas de ventrículos esquerdo e direito. Uma parede de músculo chamada septo separa os átrios esquerdo e direito e os ventrículos esquerdo e direito. O ventrículo esquerdo é a câmara maior e mais forte do seu coração. As paredes da câmara ventricular esquerda são apenas cerca de meia polegada de espessura, mas eles têm força suficiente para empurrar sangue através da válvula aórtica e em seu corpo.

Anatomia do Coração

Quatro válvulas regulam o fluxo sanguíneo através do seu coração:

A válvula tricúspide regula o fluxo sanguíneo entre o átrio direito e o ventrículo direito.

A válvula pulmonar controla o fluxo sanguíneo do ventrículo direito para as artérias pulmonares, que levam sangue aos pulmões para pegar oxigênio.

A válvula mitral permite que o sangue rico em oxigênio de seus pulmões passe do átrio esquerdo para o ventrículo esquerdo.

A válvula aórtica abre o caminho para que o sangue rico em oxigênio passe do ventrículo esquerdo para a aorta, a maior artéria do seu corpo.

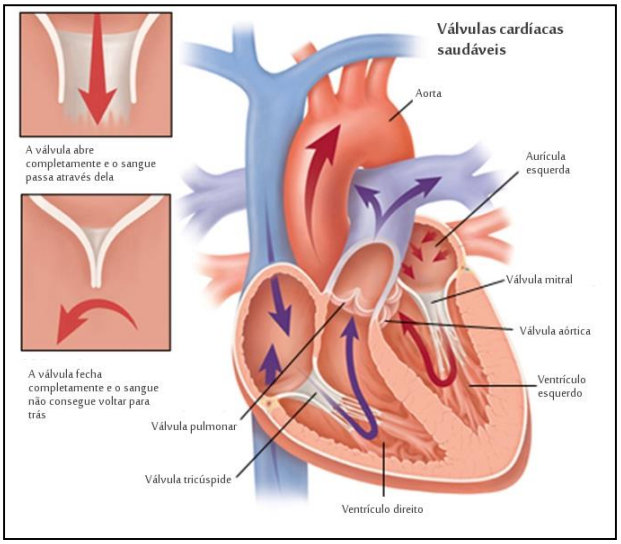

PERICÁRDIO

O pericárdio é uma membrana que reveste e protege o coração. Ele restringe o coração à sua posição no mediastino, embora permita suficiente liberdade para os movimentos de contração do coração. O pericárdio consiste em duas camadas: pericárdio visceral (camada interna) e pericárdio parietal (camada externa).

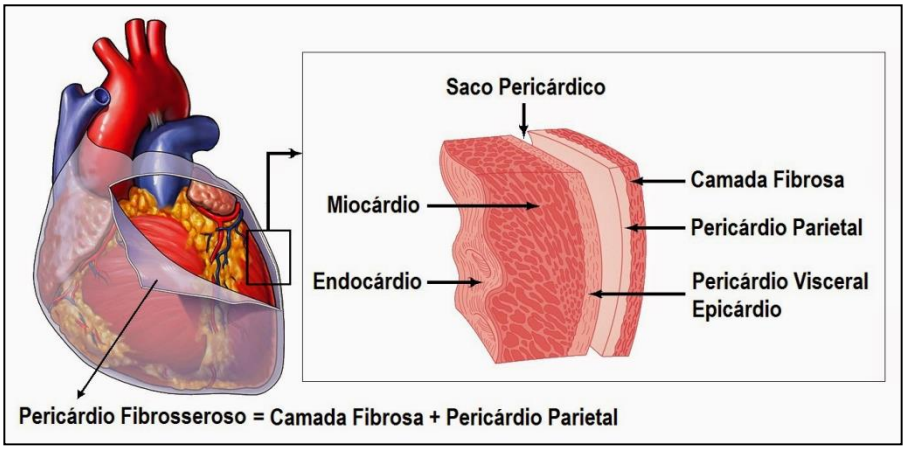

A **pericardite** é uma inflamação do pericárdio. A pericardite é ainda classificada de acordo com a composição do exsudado inflamatório: seroso, purulento, fibrinoso, caseoso ou hemorrágico. A pericardite aguda é mais comum que a pericardite crônica, podendo ocorrer como uma complicação de infecções, doenças imunológicas ou ataque cardíaco.

Anatomia do Coração

Miocárdio

É a camada média e a mais espessa do coração. É composto de músculo estriado cardíaco. É esse tipo de músculo que permite que o coração se contraia e, portanto, impulsione sangue, ou o force para o interior dos vasos sanguíneos.

Miocardite é uma inflamação do miocárdio, a camada muscular grossa da parede do coração. Esta condição incomum pode resultar em uma variedade de sinais e sintomas, incluindo dor no peito (angina), batida anormal do coração e parada cardíaca de congestiva. A miocardite pode se desenvolver como uma complicação de uma doença infecciosa, normalmente causada por um vírus. Pode acontecer em pessoas de todas as idades e é diagnosticada com mais frequência em homens que em mulheres.

Endocárdio

É a camada mais interna do coração. É uma fina camada de tecido composto por epitélio pavimentoso simples sobre uma camada de tecido conjuntivo. A superfície lisa e brilhante permite que o sangue corra facilmente sobre ela. O endocárdio também reveste as valvas e é contínuo com o revestimento dos vasos sanguíneos que entram e saem do coração.

Endocardite é uma infecção que atinge parte da membrana mais interna do coração, o endocárdio, que está em contato direto com o sangue interno. Também podem afetar as válvulas cardíacas, septo interventricular ou as cordas tendinosas que abrem as válvulas. Pode ter origem infecciosa ou não.

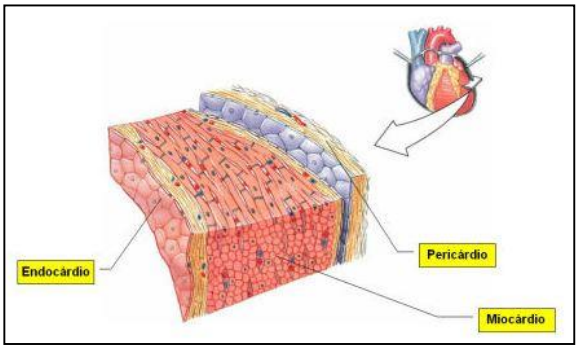

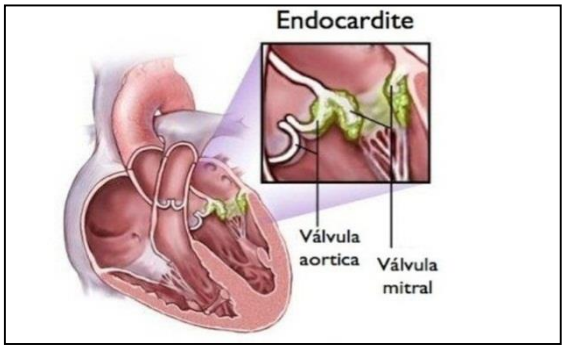

Sistema de Condução do Coração

O sistema de condução elétrica intrínseco normal do coração permite que a propagação elétrica seja transmitida do nó sinusal, por ambos os átrios, até o nodo atrioventricular. A fisiologia normal permite posterior propagação, do nodo atrioventricular aos ventrículos e seus respectivos fascículos e subdivisões. O nó sinusal e o nodo atrioventricular estimulam o miocárdio. A estimulação do miocárdio ordenada permite a contração eficiente de todas as quatro câmaras do coração, permitindo assim perfusão seletiva do sangue através dos pulmões e pela circulação sistêmica.

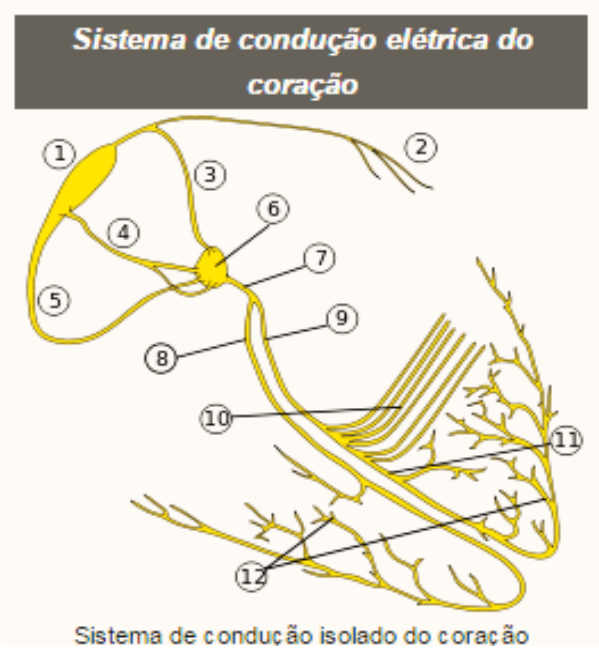

1.) Nó Sinusal
2.) Feixe de Bachmann
3.) Trato internodal anterior
4.) Trato internodal medial
5.) Trato internodal posterior
6.) Nó Atrioventricular
7.) Feixe de His
8.) Ramo Direito
9.) Ramo Esquerdo
10.) Fascículo anterior Esquerdo
11.) Fascículo posterior Esquerdo
12.) Fibras de Purkinje

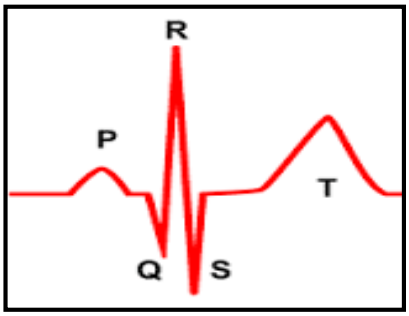

Representação Mecânica das Ondas:

Onda P : Despolarização Atrial
Complexo QRS:
Onda Q: Despolarização do Septo
Onda R: Despolarização Paredes Ventriculares
Onda S: Despolarização das Bases Ventriculares
Onda T: Repolarização dos Ventrículos

ONDAS, SEGMENTOS E INTERVALOS

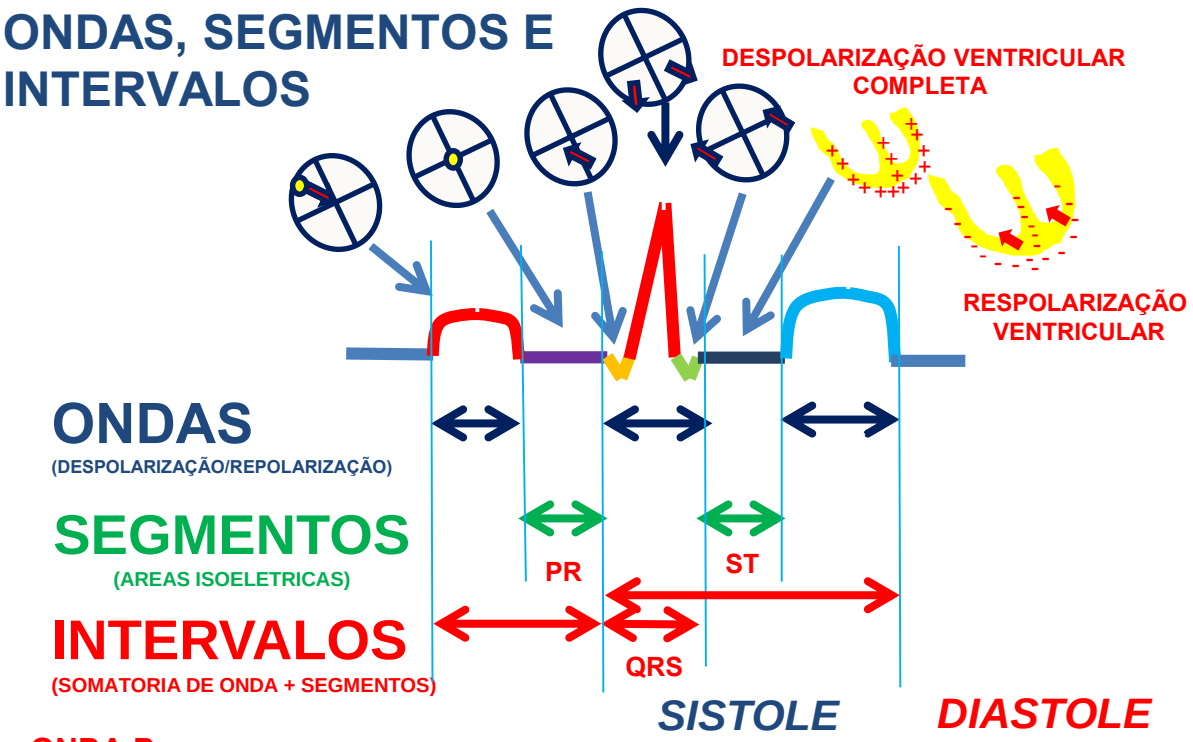

ONDA P

- ***Onda de DESPOLARIZAÇÃO atrial.*** ***(CONTRAÇÃO DOS ATRIOS)***
- Arredondada, de pequena amplitude e que precede imediatamente todos os complexos QRS.
- **Duração**: **Crianças:** 0,06 a 0,09s\ **Adultos:** 0,08 a 0,11s
- **Amplitude:** 0,25 a 0,30 mV.
- O vetor médio de despolarização atrial orienta-se para a esquerda, para baixo e em paralelo ao plano frontal. **No traçado do ECG gera uma deflexão positiva.**

SEGMENTO PR

- É o segmento da linha de base ou isoelétrica, que conecta o final da onda P ao início do complexo QRS.
- ***Corresponde ao intervalo de tempo em que o estímulo leva para alcançar os ventrículos após a despolarização atrial.*** ***(REPRESENTA A DESPOLARIZAÇÃO DO NÓ AV)***

INTERVALO PR

- É o intervalo de tempo medido entre o início da onda P e o início do QRS.
- **Corresponde ao tempo que o impulso cardíaco leva para despolarizar os átrios, percorrer as vias de condução internodais, o nódulo AV, o feixe de His e ramos até alcançar os ventrículos.**
- Varia de um mínimo de 0,12s a 0,20 s.
- É menor na taquicardias e maior na bradicardias.

ONDAS, SEGMENTOS E INTERVALOS

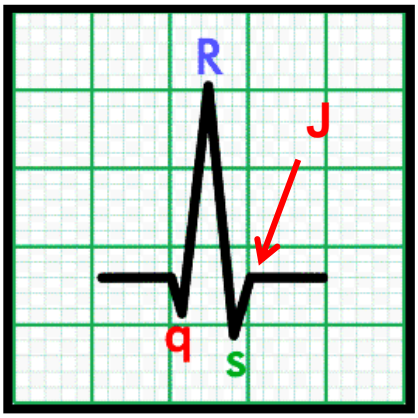

COMPLEXO QRS

- **Corresponde à despolarização ventricular.**
- É uma deflexão de morfologia espiculada composto por 3 ondas
- **Onda Q:** Representa despolarização do Septo Ventricular
- **Onda R :** Representa despolarização das Paredes Ventriculares
- **Onda S:** Representa despolarização das bases ventriculares
- **Duração normal: Até 0,12 segundo**
- Amplitude: Variável de acordo com a derivação.

PONTO J

- É o ponto que marca a junção entre o final da deflexão QRS e o início do segmento ST. O ponto J deve estar ao nível da linha isoelétrica de base do traçado.

SEGMENTO ST

- **Fase inicial da REPOLARIZAÇÃO ventricular.**
- Em geral é isoelétrico, mas pode apresentar pequena elevação (Supra desnivelamento) menor que 1mm nas derivações do plano frontal.

- O segmento ST não deve seguir uma linha horizontal, deve descrever uma curva sigmoide até a onda T.
- Em pessoas normais é incomum haver infra desnivelamento superior a 0,5mm.

- **A princípio, qualquer desnível do segmento ST, seja para baixo ou para cima da linha de base, deve ser cuidadosamente avaliado, pois pode corresponder ao IAM.**

ONDA T

- **Representa a repolarização ventricular.**
- Geralmente é positiva onde o QRS é positivo, exceto em V1 e V2.
- Amplitude normal: Até 5mm nas derivações do plano frontal ou 10mm nas derivações precordiais(V1 a V6). Em geral tem amplitude menor que o QRS.
- Forma normal: Arredondada, ligeiramente assimétrica, com fase ascendente mais lenta que a descendente.
- Em geral não se mede a duração da onda T.

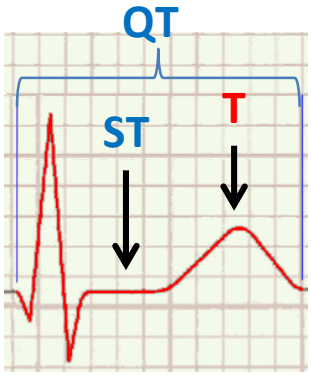

INTERVALO QT

- **É Medido do início do complexo QRS até o final da onda T.**
- **É a medida do tempo total da sístole elétrica do coração.**
- Varia com a FC, sexo e idade.

Síndrome do QT longo (LQTS). O síndrome de Jervell e de Lange-Nielsen (JLNS) é uma variante autossómica recessiva do síndrome do QT longo familiar (LQTS; ver este termo), caracterizado por surdez neurossensorial bilateral profunda congénita, um intervalo QT longo no eletrocardiograma e taquiarritmias ventriculares.

Impressão Geral

PASSO 1
IMPRESSÃO GERAL

Metodologia dos 6 Passos

I-CA-RIT-QRS-HIS-II

1 2 3 4 5 6

INTERPRETAÇÃO DO ECG COM ABORDAGEM SISTEMÁTICA

Metodologia dos 6 Passos

I-CA-RIT-QRS-HIS-II

1 2 3 4 5 6

PASSOS A SEGUIR: (6 PASSOS)

1.) IMPRESSÃO GERAL DO TRAÇADO
2.) CALIBRAÇÃO
3.) DETERMINAÇÃO DO RITMO (FROP IPR)
4.) AVALIAÇÃO DO ´´QRS´´
5.) HIPERTROFIAS E SOBRECARRGAS
6.) ISQUEMIAS/INFARTOS

PASSO 1
IMPRESSÃO GERAL

Todo profissional de saúde, particularmente aqueles que trabalham com paciente graves (como medicina pré-hospitalar, cuidados intensivos ou o departamento de emergência), usam amplamente o termo: ***´´Impressão Geral´´*** do paciente. Em outras palavas refere-se ao estado geral. Na interpretação do ECG fazemos uma coisa parecida. Isto chamamos de ***"Olhar de relance"*** (*É a sua opinião básica sobre o traçado do ECG e se o paciente está indo bem ou não). Coisas que procuramos ver são:*

1.) O QUE MAIS SE DESTACA?
- **MORFOLOGIA ´´NORMAL´´ OU ´´ANORMAL´´**

2.) REALIZAR UM RELANCE GERAL:
- **RITMO EXCESSIVAMENTE RAPIDO?**
- **RITMO EXCESSIVAMENTE LENTO?**
- **RITMO NORMAL?**

A

- Morfologia Normal
- Ritmo Normal

B

- Morfologia Anormal
- Ritmo Muito Rápido

C

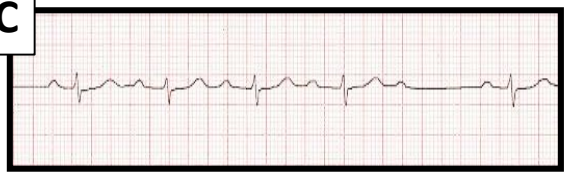

- Morfologia Anormal
- Ritmo Muito Lento

CALIBRAÇÃO

PASSO 2
CALIBRAÇÃO

Metodologia dos 6 Passos

I-CA-RIT-QRS-HIS-II

1 2 3 4 5 6

CALIBRAÇÃO

PASSO 2
CALIBRAÇÃO

Metodologia dos 6 Passos
I-CA-RIT-QRS-HIS-II
1 2 3 4 5 6

Como já sabemos o eletrocardiograma detecta e imprime a atividade elétrica do coração em um papel graficado. Então uma pergunta que podemos fazer é,

1.) Como podemos ter certeza de que um eletrocardiograma pode medir e imprimir com precisão a atividade elétrica cardíaca?

2.) Será que a atividade elétrica registrada no papel é medida e impressa corretamente?

A calibração do eletrocardiograma responde a esta pergunta.
Mas para isso primeiro devemos aprender a reconhecer os componentes do papel graficado do ECG

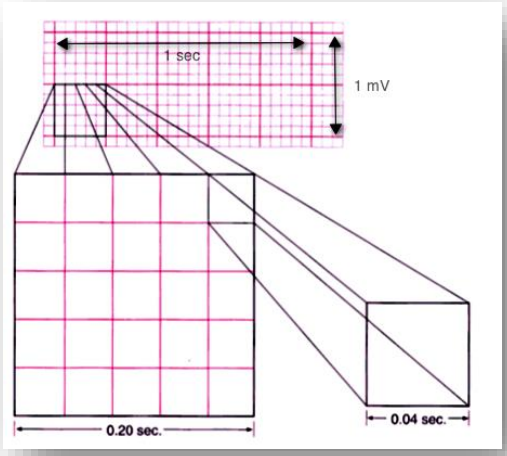

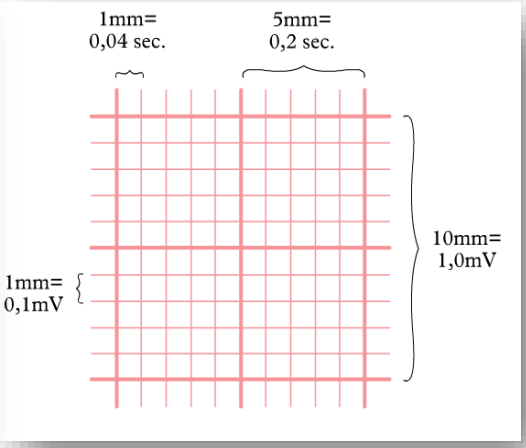

O papel do ECG esta representado por uma serie de quadrados que representam dos componentes : 1.) Tempo (representado em Segundos) e 2.) Voltagem (Representado em milivolts (mV)).

TEMPO (Velocidade):
1.) Cada quadrado pequeno representa na linha horizontal equivalente = 0.04 segundos
2.) O grupo de 5 quadrados pequenos na linha horizontal equivale = 0.20 segundos
3.) O grupo de 5 quadrados grandes na linha horizontal equivales = 1 segundo

VOLTAGEM:
1.) Cada quadrado pequena na linha vertical equivale = 0.1 mV
2.) O grupo de 10 quadrados na linha vertical equivale = 1.0 mV

Calibração...

CALIBRAÇÃO

PASSO 2
CALIBRAÇÃO

Metodologia dos 6 Passos
I-CA-RIT-QRS-HIS-II
1 2 3 4 5 6

A calibração pode ser observada sempre em um dos extremos (inicio ou fim de cada derivação).

A calibração STANDARD é habitualmente a calibração mais usada nos traçados de ECG.
Ela é representada da seguinte maneira:

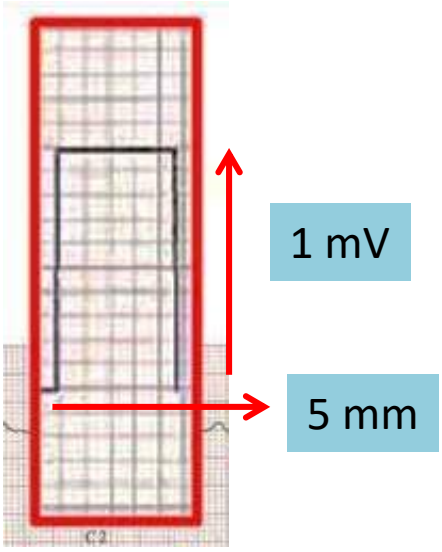

(1 mV) 10 mm linha Vertical (Voltagem)
X
(0.20 seg) 5 mm linha Horizontal (Tempo)

STANDARD 1 X

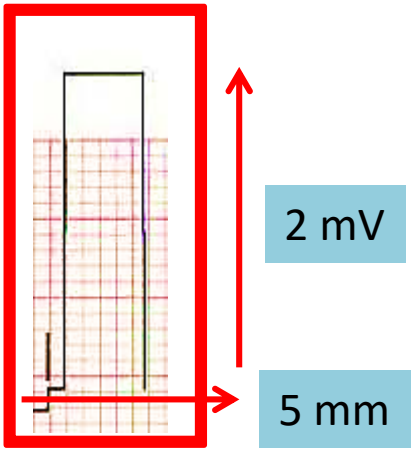

(1 mV) 20 mm linha Vertical (Voltagem)
X
(0.20 seg) 5 mm linha Horizontal (Tempo)

STANDARD 2 X

Calibração...

Metodologia dos 6 Passos
I-CA-RIT-QRS-HIS-II
1 2 3 4 5 6

CALIBRAÇAO

PASSO 2 CALIBRAÇÃO

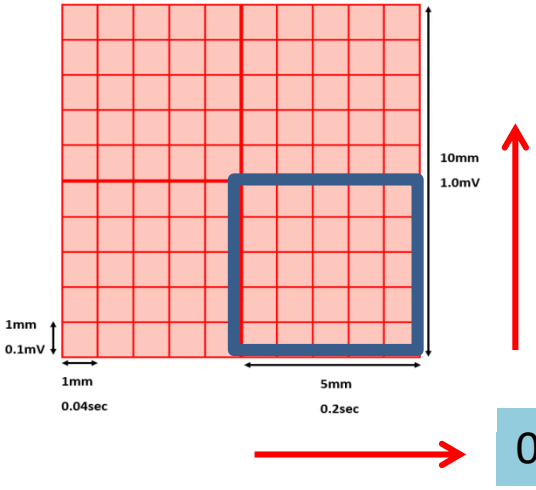

(0,5mV) 5 mm linha Vertical (Voltagem)
X
(0.20 seg) 5 mm linha Horizontal (Tempo)

5 mm

0,5mV

MITADE STANDARD 0.5 X

CALIBRAÇAO DEFEITOUSA

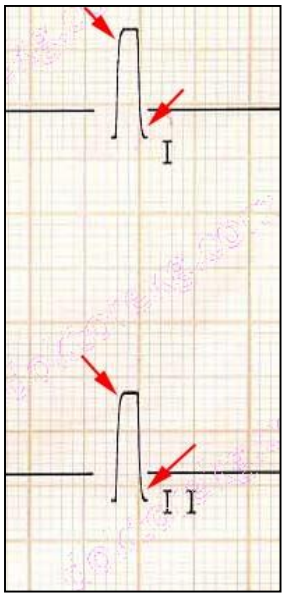

O ECG a esquerda ilustra um registro com calibração defeituosa. O estímulo de calibração de 1 mV não conseguiu desenhar um retângulo com uma largura de 5 mm e uma altura de 10 mm. As linhas ascendentes e descendentes do estímulo de calibração não são lineares, pois deveriam formar um ângulo perfeito de 90º.

Calibração...

CALIBRAÇÃO

PASSO 2
CALIBRAÇÃO

Metodologia dos 6 Passos

I-CA-RIT-QRS-HIS-II

1 2 3 4 5 6

10 mm/mV

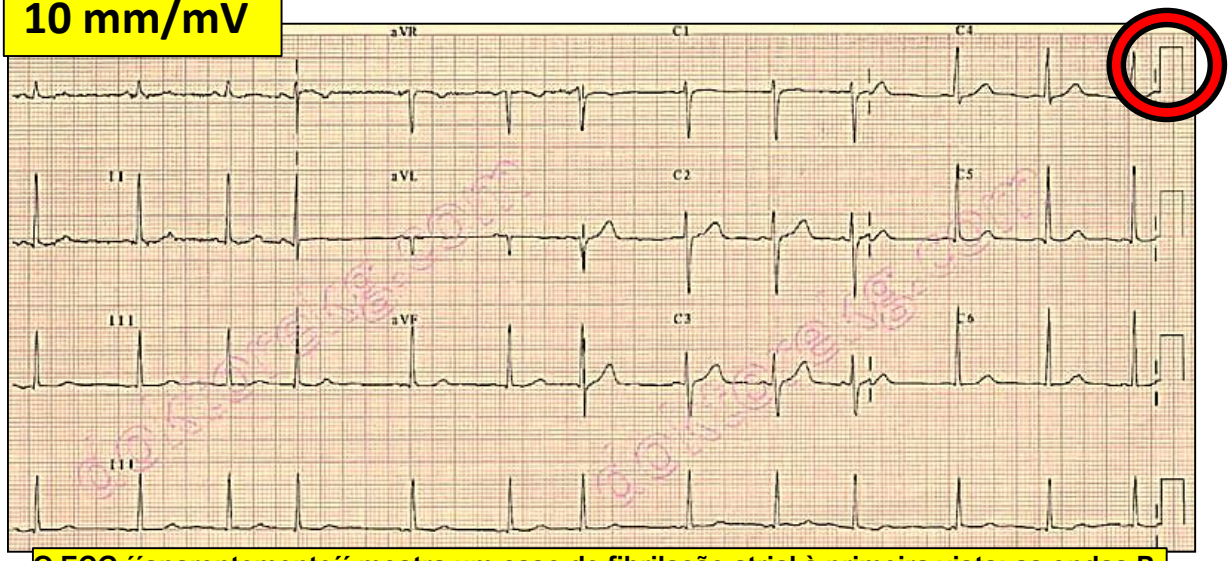

O ECG ´´aparentemente´´ mostra um caso de fibrilação atrial à primeira vista: as ondas P estão ausentes (ou parecem assim), a linha de base é irregular e tambem a relação RR. O ECG possui uma calibração padrão de 10mm / mV (Standard)

20 mm/mV

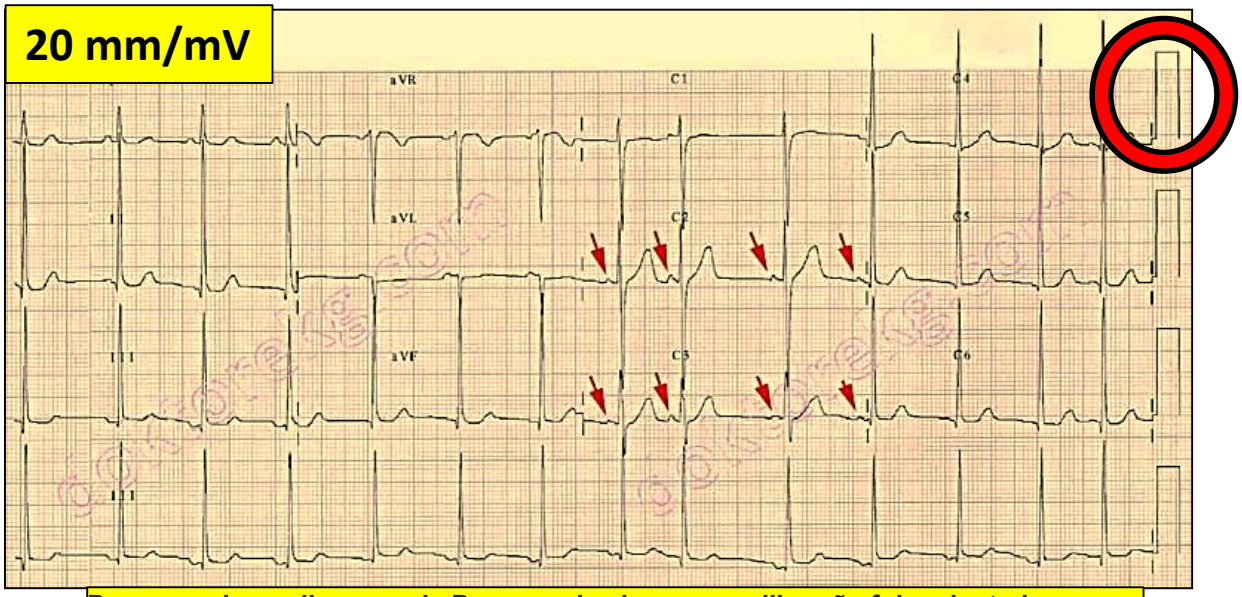

Para apreciar melhor a onda P com mais clareza, a calibração foi reajustada para: 20 mm / mV. Agora podemos apreciar melhor as ondas P e excluir a suspeita de fibrilação atrial. O paciente não receberá terapia de anticoagulação desnecessária.

Metodologia dos 6 Passos

I-CA-RIT-QRS-HIS-II

1 2 3 4 5 6

CALIBRANDO VOLTAGEM

10 mm/mV

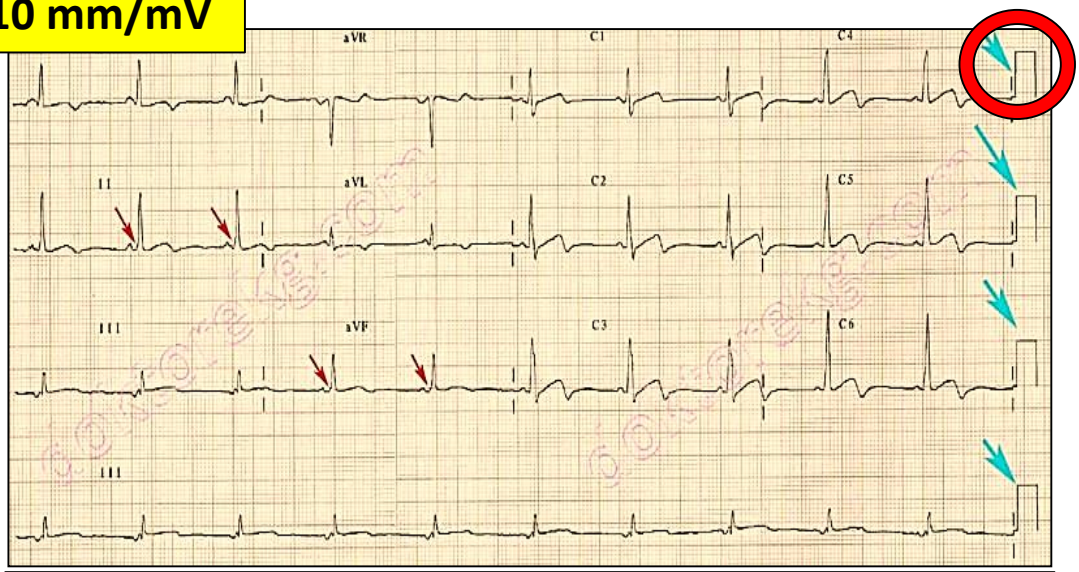

O ECG acima mostra ondas delta de um paciente com cardiomiopatia hipertrófica e Padrão Wolf Parkinson White. Quando o ECG é gravado em uma calibração padrão de 10mm / mV, pode ser difícil reconhecer as ondas delta à primeira vista

20 mm/mV

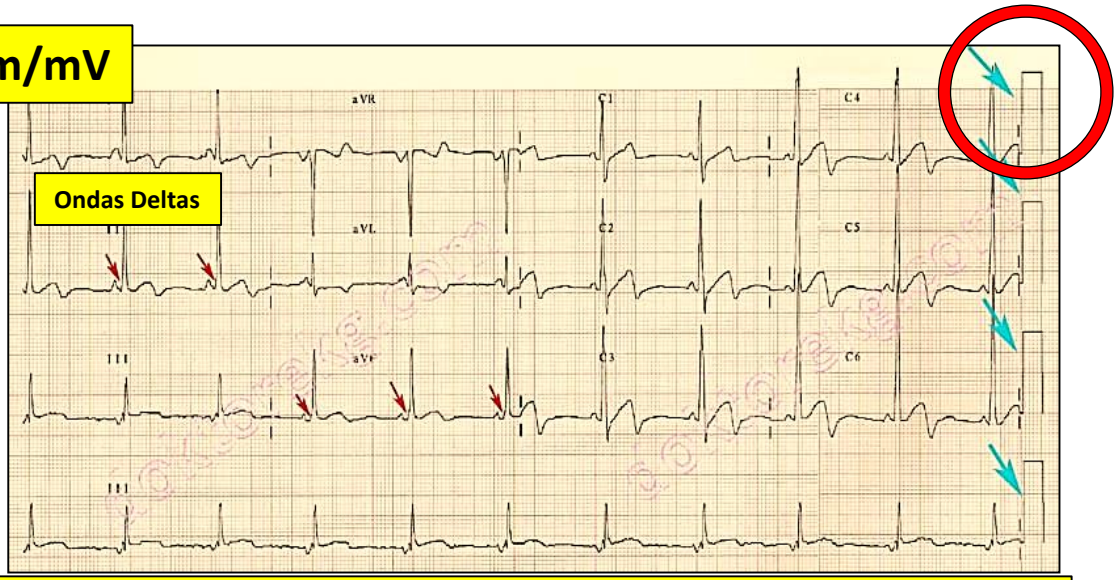

O ECG é do mesmo paciente em uma calibração de 20mm / mV mostrando Intervalo PR curto sugestivo de pré-exitaçao com presença de ondas delta claramente.

Calibração...

CALIBRAÇÃO DIFERENCIADA

Metodologia dos 6 Passos
I-CA-RIT-QRS-HIS-II
1 2 3 4 5 6

10 mm/mV

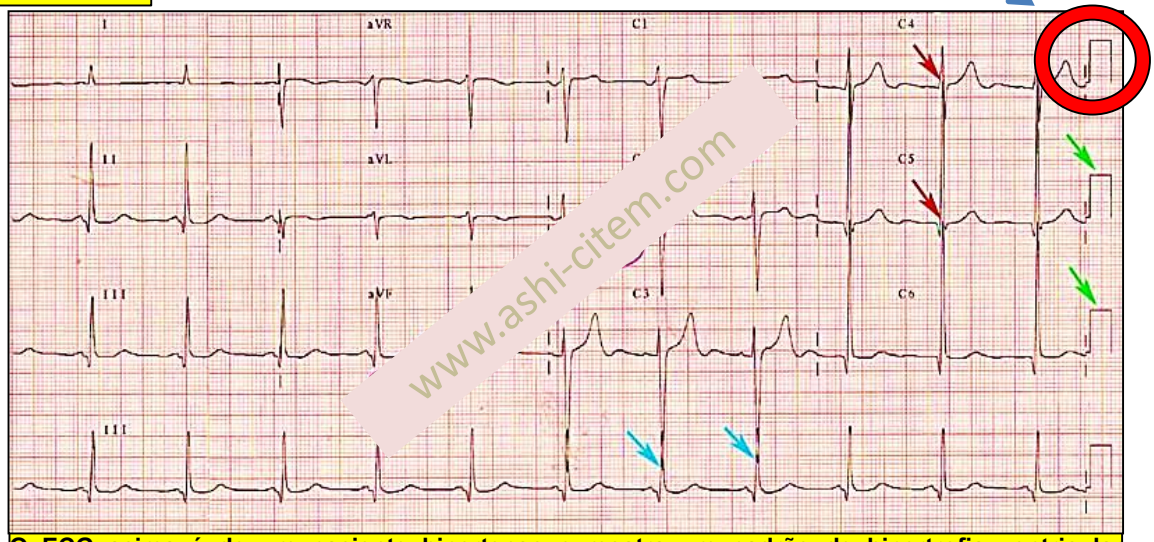

O ECG acima é de um paciente hipertenso e mostra um padrão de hipertrofia ventricular esquerda. As voltagens nas derivações precordiais aumentam tanto que as ondas R das derivações V5 e V6 se misturam gerando uma superposição dos complexos QRS. Além disso, se observa uma onda S acentuada na derivaçao V3 que estende-se para dentro do complexo QRS de (DIII). O ECG possui uma calibração padrão de 10 mm / mV. A superposição de imagem dificulta um pouco a interpretação do ECG.

10 - 5 mm/mV

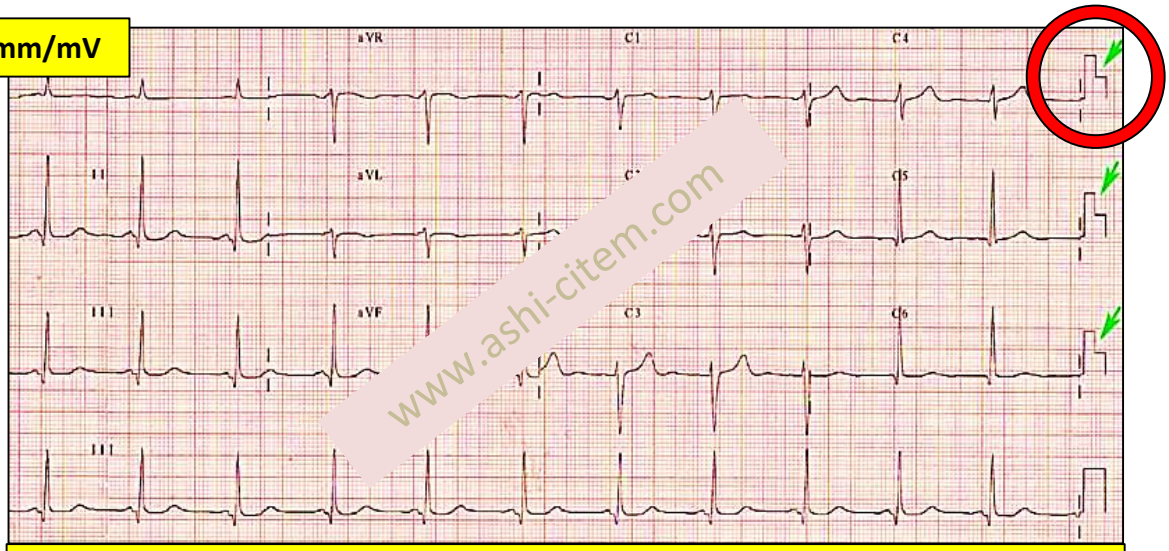

O ECG do mesmo paciente, mas em uma calibração de 1 - 1/2 (10 - 5mm / mV). Nesta calibração, as derivações dos membros são registradas em 10mm / mV enquanto os cabos do tórax são gravados em 5mm / mV. Como as derivações do tórax são registradas à metade da anterior, os complexos não se sobrepõem agora. Isto permite uma melhor visualização e interpretação do traçado.

CALIBRANDO A VELOCIDADE

Metodologia dos 6 Passos
I-CA-RIT-QRS-HIS-II
1 2 3 4 5 6

10 mm/mV

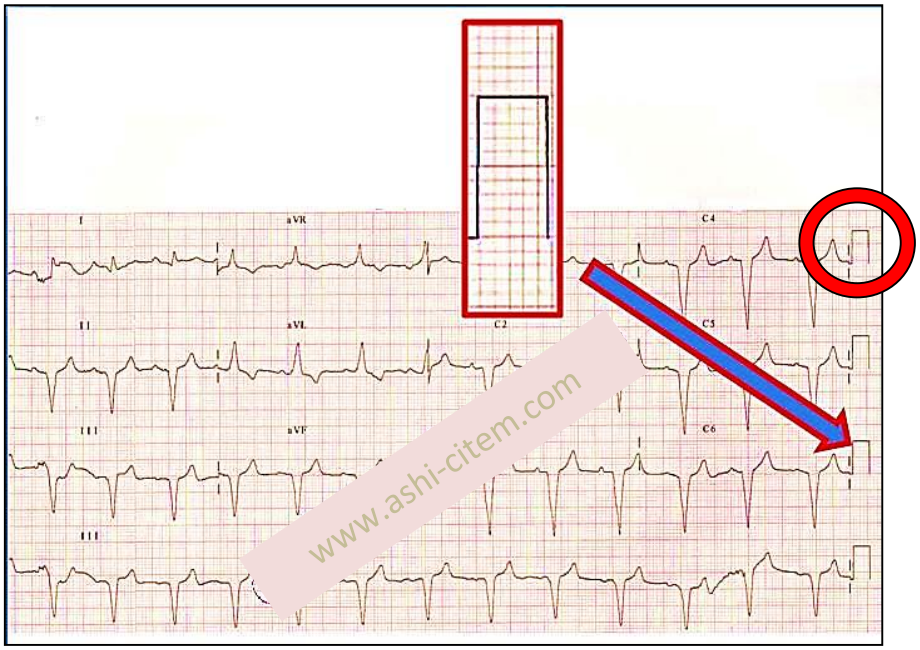

10 mm/mV

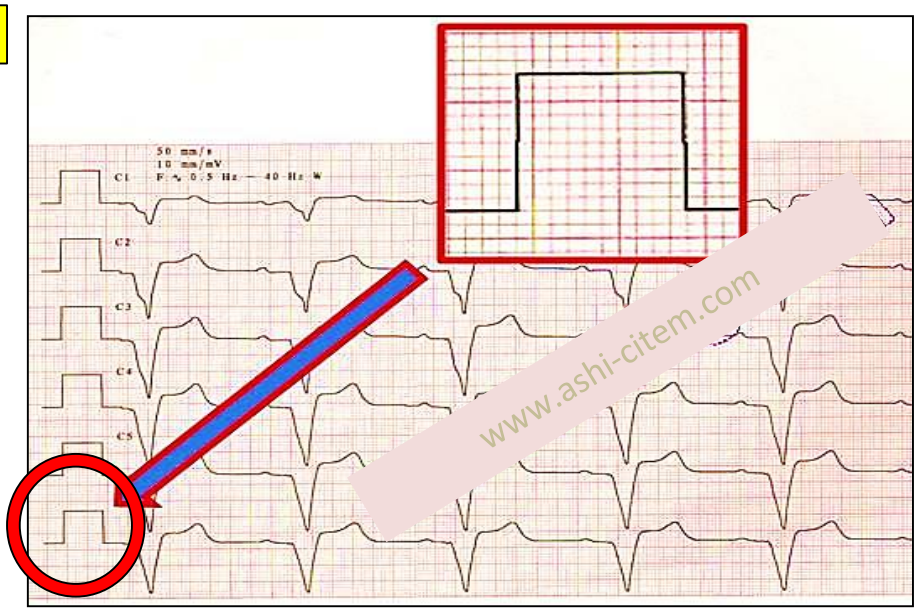

O ECG do mesmo paciente, mas a uma velocidade de papel de 50 mm / s e calibração de 10 mm / mV. Isso também está corretamente calibrado: o sinal de calibração é um quadrado com 90 graus de ângulos.

INTERPRETAÇÃO DO RITMO

PASSO 3
INTERPRETAÇÃO DO RITMO

Metodologia dos 6 Passos

I-CA-RIT-QRS-HIS-II

1 2 3 4 5 6

Metodologia dos 6 Passos

I-CA-RIT-QRS-HIS-II

1 2 3 4 5 6

(FROP-IPR)

PASSO 3
INTERPRETAÇÃO DO RITMO

Nesse terceiro passo faremos 3 coisas:

1.) Aprender a Calcular a Frequência Cardíaca & Regularidade do Ritmo
3.) Analisar a onda P
3.) Analisar o Intervalo PR

CALCULANDO A FREQUÊNCIA CARDIACA

Existe 4 maneiras diferentes para calcular a frequência cardíaca sendo (3) tres para ritmos regulares e (1) uma para ritmo irregulares.

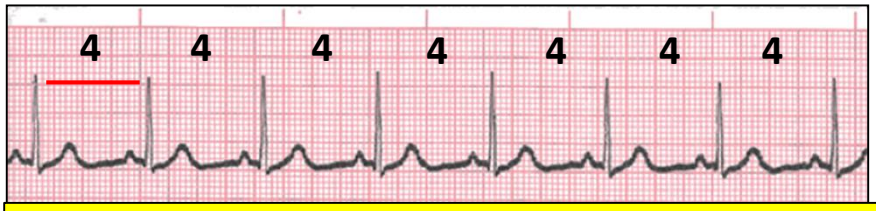

Técnica # 1: Cálculo para Ritmo Regular: (Forma Rápida)
Observamos que o ritmo é regular já que a distancia entra cada complexo QRS sempre são equidistantes. Isto sabemos porque contamos 4 quadrados grandes entre cada Onda R. (Aqui usaremos a constante que será o numero 300).
Usaremos a seguinte formula matemática para realizar nosso calculo:

300 / 4 = 75 bpm

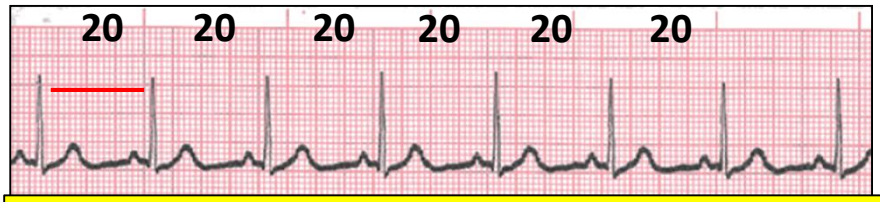

Técnica # 2: Cálculo para Ritmo Regular: (Forma mais precisa)
Observamos que o ritmo é regular já que a distancia entra cada complexo QRS sempre são equidistantes. Isto sabemos porque contamos 20 quadrados pequenos entre cada Onda R. (Aqui usaremos a constante que será o numero 1500).
Usaremos a seguinte formula matemática para realizar nosso calculo:

1500 / 20 = 75 bpm

Ritmo...

CALCULANDO A FREQUÊNCIA CARDIACA

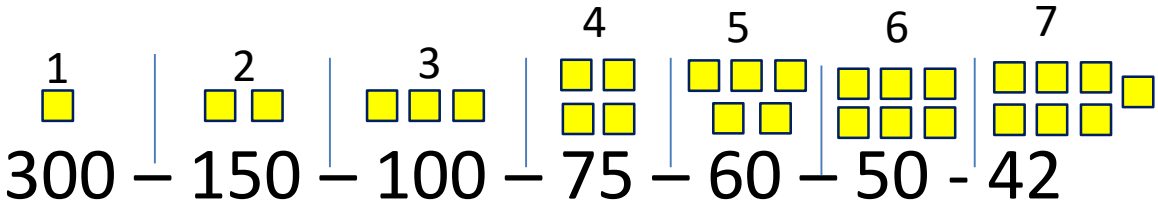

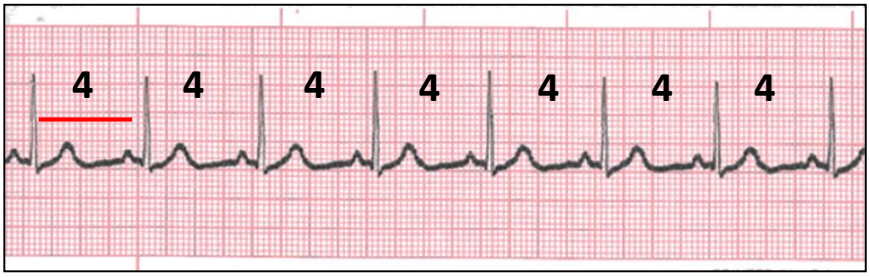

Técnica # 3: **Cálculo para Ritmo Regular: (Forma Rápida)**
Observamos que o ritmo é regular (QRS sempre são equidistantes)
(Aqui usaremos uma sequencia de numérica na seguinte ordem 300-150-100-75-60-50-42)
Fazemos a contagem de Quadrados Grandes entre as ondas R dando a conhecer a frequência cardíaca aprox.

1 Quadrado = 300 bpm
2 Quadrados = 150 bpm
3 Quadrados = 100 bpm
4 Quadrados = 75 bpm
5 Quadrados = 60 bpm
6 Quadrados = 50 bpm
7 Quadrados = 42 bpm

CALCULANDO A FREQUÊNCIA CARDIACA IRREGULAR

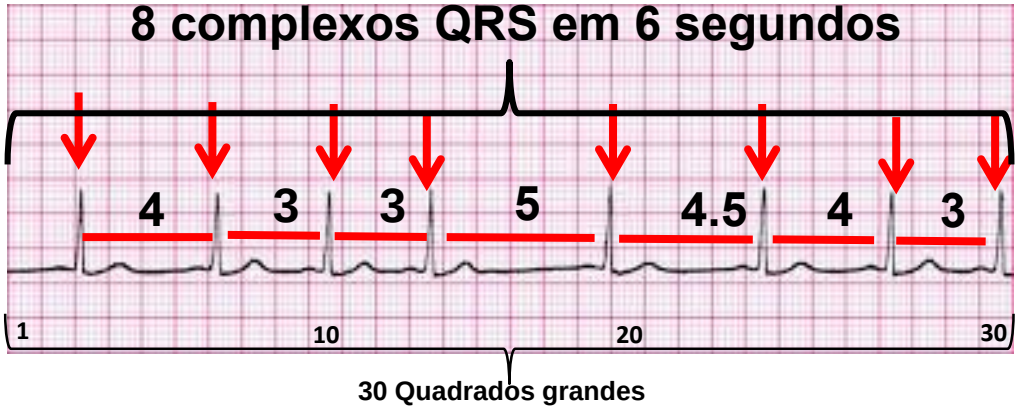

Técnica # 4: **Cálculo para RITMO IRREGULAR: (Forma Rápida) ´´Técnica dos 6 segundos´´**
Observamos que o ritmo é irregular já que a distancia entra cada complexo QRS não são equidistantes. Isto sabemos porque existe variação em números de quadrados grandes entre cada entre cada Onda R. Contaremos 30 quadrados grandes inicialmente, posteriormente faremos a contagem de quantos complexos QRS existem dentro dos 30 quadrados. Usaremos a seguinte formula matemática para realizar nosso calculo: (Aqui nossa constante será o numero 10)

8 X 10 = 80 bpm

Vamos praticar...

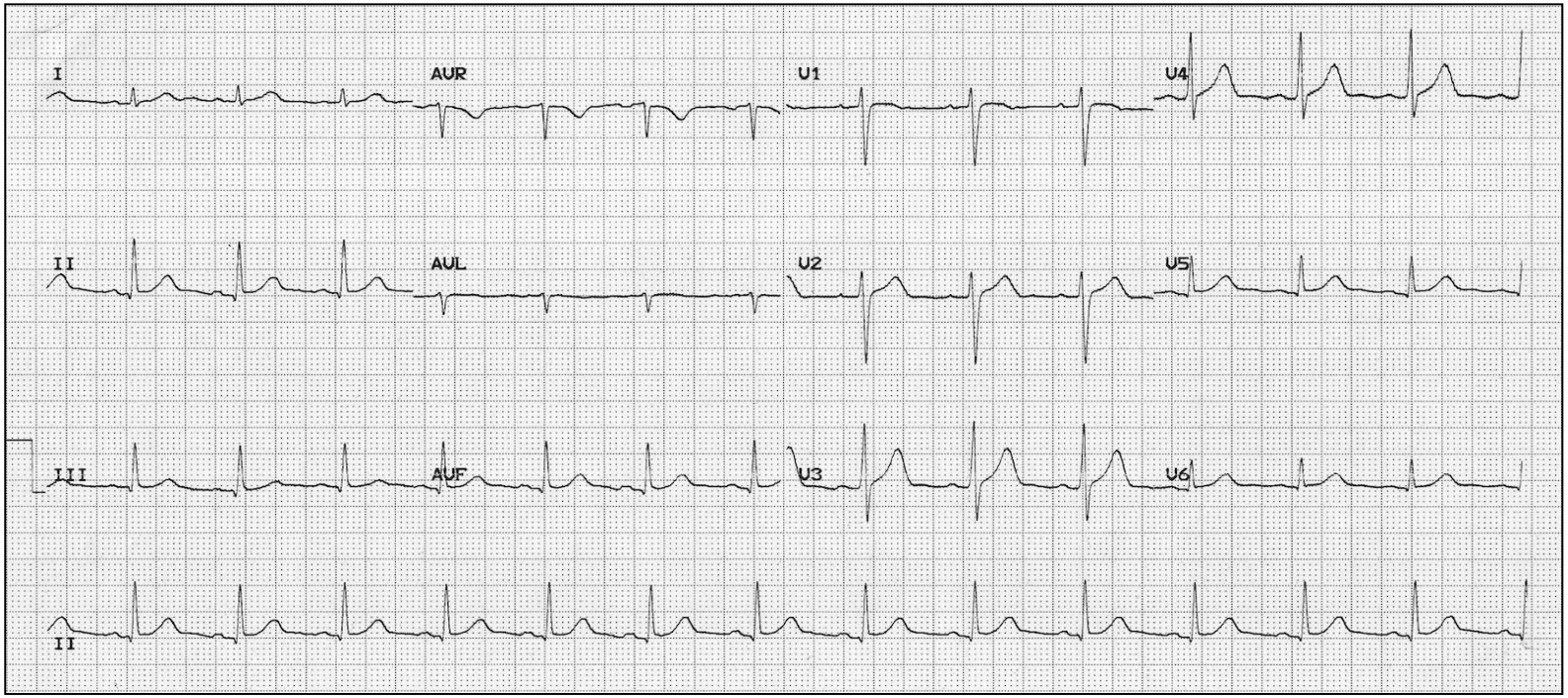

1 Impressão Geral: ☐ Normal ☐ Anormal

2 Calibração: ☐ Standard 1x - ☐ Standard 2X - ☐ Standard 0.5X ☐ Descalibrado

3 Frecuência Cardiaca : _____ bpm Intervalo PR: ☐ Normal ☐ Curto ☐ Prolongado

Ritmo: ☐ Regular ☐ Irregular Onda P: ☐ Sinusal ☐ Não Sinusal Bloqueio AV : ☐ I° ☐ II° ☐ III°

4 Progressão de Onda R: ☐ Normal ☐ Anormal Eixo Elétrico Cardíaco: ☐ Normal ☐ Direita ☐ Esquerda ☐ Extrema Direita

QRS: ☐ Alargado ☐ Curto Bloqueio de Ramo: ☐ Direito ☐ Esquerdo

Bloqueio de Fascicular: ☐ Anterior ☐ Posterior

5 Hipertrofia/Sobrecarga Atrial: ☐ Direita ☐ Esquerda

Hipertrofia/Sobrecarga Ventricular: ☐ Direita ☐ Esquerda

6 Isquemia/Infarto: ☐ ST ↓ ☐ ST ↑

☐ Septal ☐ Anterior ☐ Posterior

☐ Inferior ☐ V. Direito ☐ Lat. Esq.

Laudo Final:

Metodologia dos 6 Passos

I-CA-RIT-QRS-HIS-II

1 2 3 4 5 6

RS

22

citem TREINAMENTOS

Vamos praticar...

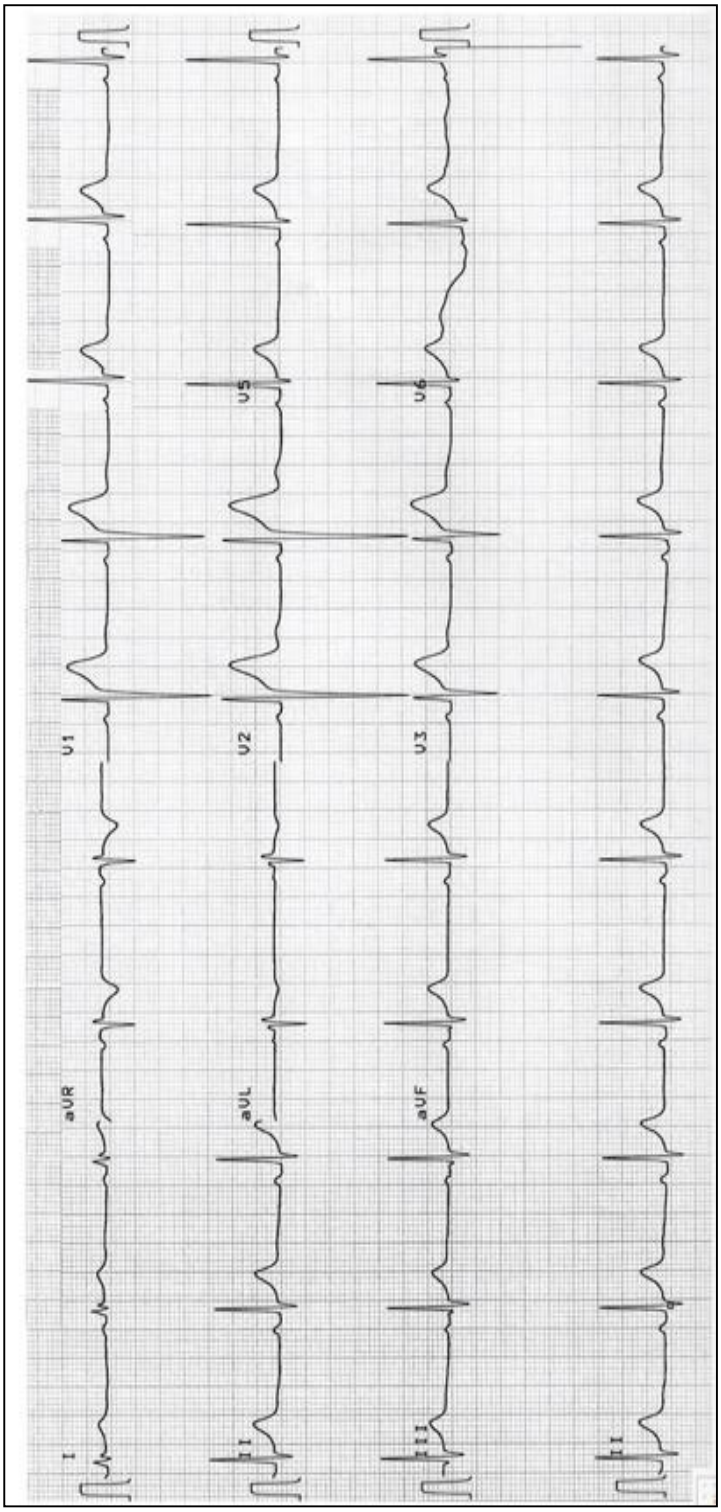

1 Impressão Geral: ☐ Normal ☐ Anormal

2 Calibração: ☐ Standard 1x - ☐ Standard 2X - ☐ Standard 0.5X ☐ Descalibrado

3 Frecuência Cardiaca: _____ bpm Intervalo PR: ☐ Normal ☐ Curto ☐ Prolongado

Ritmo: ☐ Regular ☐ Irregular Onda P: ☐ Sinusal ☐ Não Sinusal Bloqueio AV: ☐ I° ☐ II° ☐ III°

4 Progressão de Onda R: ☐ Normal ☐ Anormal Eixo Elétrico Cardiaco: ☐ Normal ☐ Direita

QRS: ☐ Alargado ☐ Curto Bloqueio de Ramo: ☐ Direito ☐ Esquerdo ☐ Esquerda ☐ Extrema Direita

Bloqueio de Fascicular: ☐ Anterior ☐ Posterior

5 Hipertrofia/Sobrecarga Atrial: ☐ Direita ☐ Esquerda

Hipertrofia/Sobrecarga Ventricular: ☐ Direita ☐ Esquerda

6 Isquemia/Infarto: ☐ ST ↓ ☐ ST ↑

☐ Septal ☐ Anterior ☐ Posterior

☐ Inferior ☐ V. Direito ☐ Lat. Esq.

Laudo Final:

Metodologia dos 6 Passos

I-CA-RIT-QRS-HIS-II

1 2 3 4 5 6

AS

Vamos praticar...

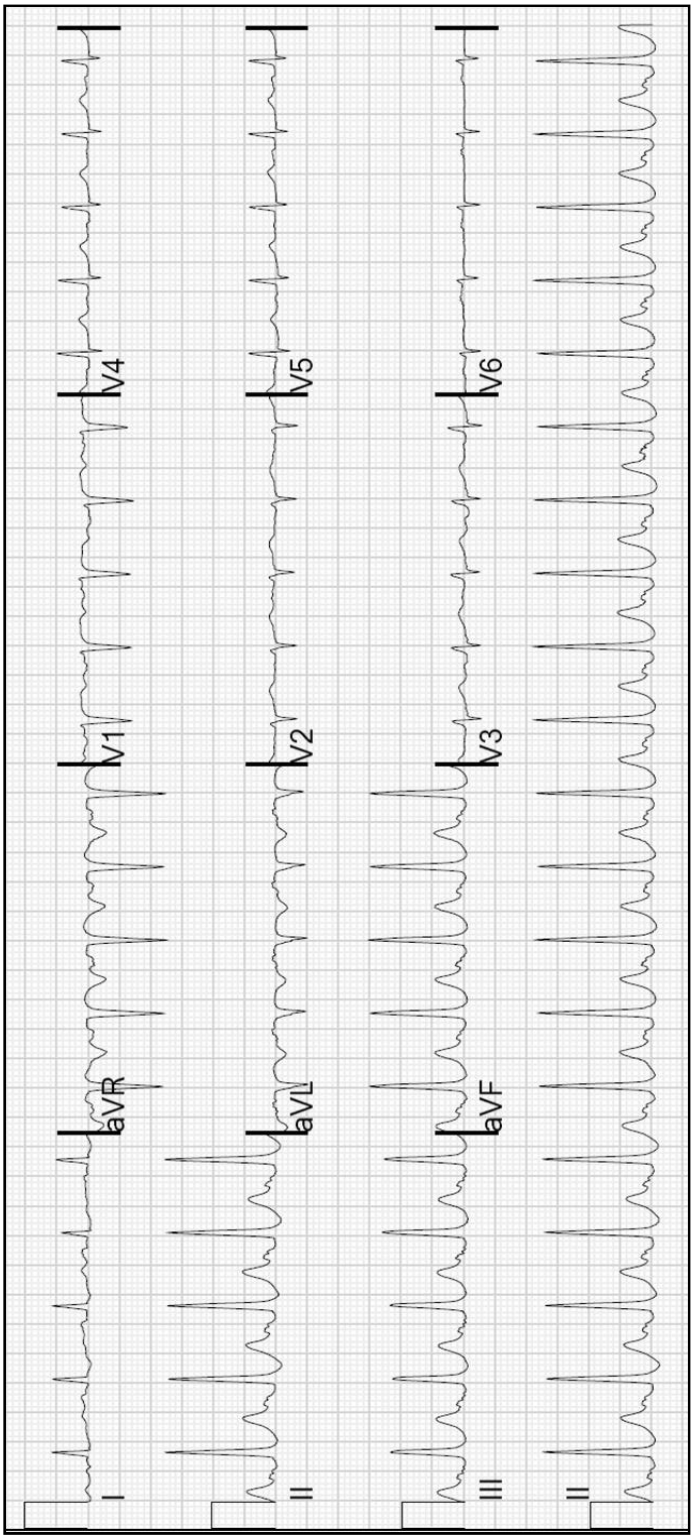

1 Impressão Geral: ☐ Normal ☐ Anormal

2 Calibração: ☐ Standard 1x - ☐ Standard 2X - ☐ Standard 0.5X ☐ Descalibrado

3 Frecuência Cardíaca : _____ bpm Intervalo PR: ☐ Normal ☐ Curto ☐ Prolongado

Ritmo: ☐ Regular ☐ Irregular Onda P: ☐ Sinusal ☐ Não Sinusal Bloqueio AV : ☐ I° ☐ II° ☐ III°

4 Progressão de Onda R: ☐ Normal ☐ Anormal Eixo Elétrico Cardíaco: ☐ Normal ☐ Direita

QRS: ☐ Alargado ☐ Curto Bloqueio de Ramo: ☐ Direito ☐ Esquerdo ☐ Esquerda ☐ Extrema Direita

Bloqueio de Fascicular: ☐ Anterior ☐ Posterior

5 Hipertrofia/Sobrecarga Atrial: ☐ Direita ☐ Esquerda

Hipertrofia/Sobrecarga Ventricular: ☐ Direita ☐ Esquerda

6 Isquemia/Infarto: ☐ ST ↓ ☐ ST ↑

☐ Septal ☐ Anterior ☐ Posterior

☐ Inferior ☐ V. Direito ☐ Lat. Esq.

Laudo Final:

TS

Metodologia dos 6 Passos

I-CA-RIT-QRS-HIS-II

1 2 3 4 5 6

Intervalo PR...

INTERVALO´´PR´´

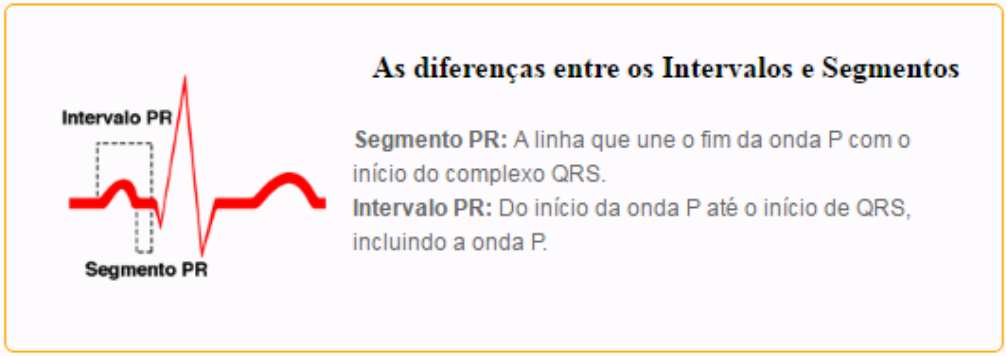

- Representa a despolarização atrial e o retardo fisiológico do estímulo ao passar pelo Nó Atrioventricular (AV).
- É medido desde o início da onda P até o início da onda Q ou onda R. Seu valor normal é de:

0,12 a 0,20 segundos

3-5 Quadrados pequenos

□ = 0.04 seg

SUA INTERPRETAÇÃO SERVE PARA IDENTIFICAR:

INTERVALO PR ALARGADO:
1.) BLOQUIEOS I, II e III GRAU
2.) HIPOKALEMIAS

INTERVALO PR CURTO:
1.) Sind. Wolff Parkinson White
2.) Sind. Lown Ganong Levine
3.) Ritmos Juncionais

DEPRESSÃO SEGMENTO PR (0.10 Segundos)
1.) PERICARDITE
2.) ISQUEMIA ATRIAL

BLOQUEIO ATRIOVENTRICULAR

Chama-se de bloqueio atrioventricular (bloqueio AV) a dificuldade ou a impossibilidade de condução dos estímulos dos átrios para os ventrículos. Os bloqueios AV podem ser de 1º, 2º ou de 3º graus. Os dois primeiros são chamados de incompletos e o último, de completo.

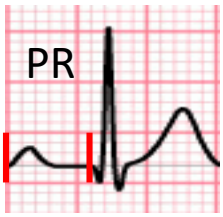

Ao estudar os Bloqueios AV sempre usamos o intervalo PR para classificar os 3 tipos de bloqueios.

Bloqueio AV de 1º Grau

Bloqueio átrio ventricular do primeiro grau, ou **prolongamento do intervalo PR**, é uma doença do sistema de condução elétrica do coração na qual o intervalo PR fica prolongado além de 0.20 segundos. No bloqueio **AV** (átrio ventricular) do primeiro grau, a condução do impulso dos átrios aos ventrículos pelo nó AV é atrasada e viaja mais lentamente do que o normal. Na população normal (adultos jovens), a prevalência é de 0.65-1.1% e a incidência é de 0.13 para 1000 pessoas.

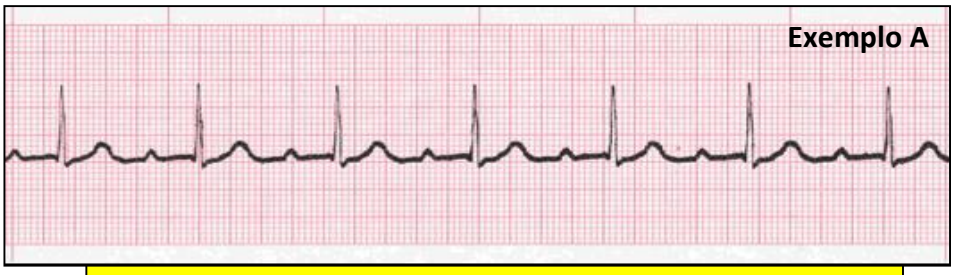

Exemplo: Bloqueio AV de 1ºgrau. PR = > 0,20 segundos

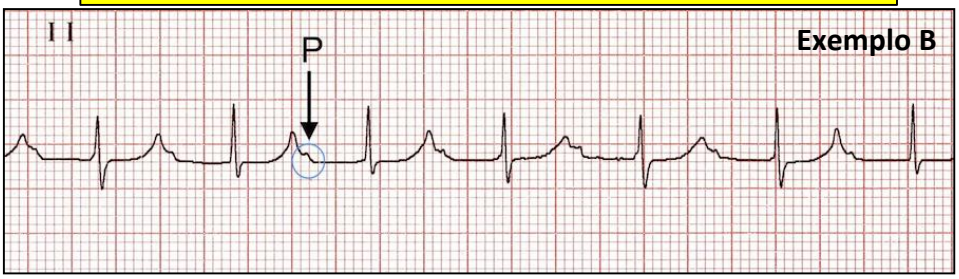

<u>As possíveis causas incluem:</u>

- **Por aumento do tônus vagal (manobra vagal, prostigmine, digital)**
- **Uso de medicações betabloqueadoras (propranolol, metoprolol, carvedilol, atenolol e etc)**
- **Hipopotassemia**
- **Doença coronariana**
- **Cardiopatias congênitas (Doença de Ebstein, Comunicação Interatrial)**
- **Estenose tricúspide**
- **Cardite reumática.**

As causas mais comuns do bloqueio AV do primeiro grau são doença de nódulo do AV, tônus vagal aumentado (como em atletas), miocardite, Infarto agudo do miocárdio (especialmente infarto do miocárdio inferior), perturbação dos níveis de eletrólitos, doença isquêmica do coração, doenças congênitas, inflamatórias e degenerativas do coração, doenças do colágeno e medicações (ex.: propranolol)
Tratamento: De acordo a sua etiopatogenia.

Vamos praticar...

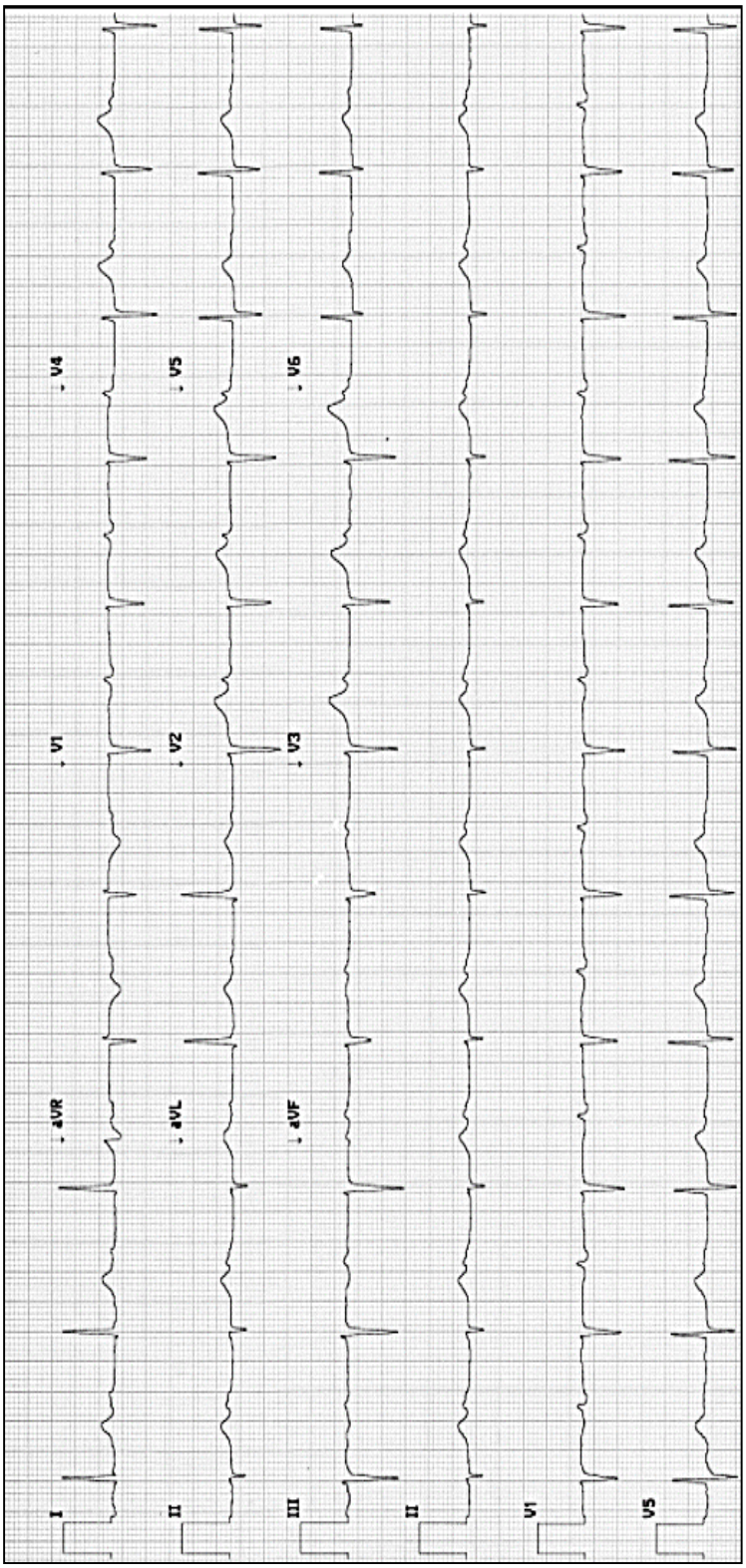

1 Impressão Geral: ☐ Normal ☐ Anormal

2 Calibração: ☐ Standard 1x - ☐ Standard 2X - ☐ Standard 0.5X ☐ Descalibrado

3 Frecuência Cardiaca: _____ bpm Intervalo PR: ☐ Normal ☐ Curto ☐ Prolongado
Ritmo: ☐ Regular ☐ Irregular Onda P: ☐ Sinusal ☐ Não Sinusal Bloqueio AV: ☐ I° ☐ II° ☐ III°

4 Progressão de Onda R: ☐ Normal ☐ Anormal Eixo Elétrico Cardiaco: ☐ Normal ☐ Direita ☐ Extrema Direita
QRS: ☐ Alargado ☐ Curto Bloqueio de Ramo: ☐ Direito ☐ Esquerdo ☐ Esquerda
Bloqueio de Fascicular: ☐ Anterior ☐ Posterior

5 Hipertrofia/Sobrecarga Atrial: ☐ Direita ☐ Esquerda
Hipertrofia/Sobrecarga Ventricular: ☐ Direita ☐ Esquerda

6 Isquemia/Infarto: ☐ ST ↓ ☐ ST ↑
☐ Septal ☐ Anterior ☐ Posterior
☐ Inferior ☐ V. Direito ☐ Lat. Esq.

Laudo Final:

Metodologia dos 6 Passos
I-CA-RIT-QRS-HIS-II
1 2 3 4 5 6

TS

Bloqueio AV de 2º Grau

O **bloqueio atrioventricular de segundo grau** é diagnosticado quando há falha na condução de um ou mais (porém não de todos) impulsos dos átrios aos ventrículos devido ao problema de condução.

Tipos

Há quatro distintos tipos de bloqueio AV do segundo grau, chamados de Mobitz I, Mobitz II, Tipo 2:1 e Avançado. Nos dois primeiros tipos, a onda P é impedida de iniciar o complexo QRS; mas, no tipo 1, há atrasos crescentes em cada ciclo antes da omissão enquanto, no tipo 2, não há tal padrão.

Tipo 1:

O ***Bloqueio AV de segundo grau (Mobitz tipo 1) o de Wenckebach*** é quase sempre uma doença do nodo atrioventricular. Este bloqueio é caracterizado por um prolongamento progressivo do intervalo PR no eletrocardiograma em batidas consecutivas, seguido por uma onda P é bloqueada. Após esta ultima há uma o complexo QRS desaparece, o intervalo PR é reiniciado e o ciclo se repete.

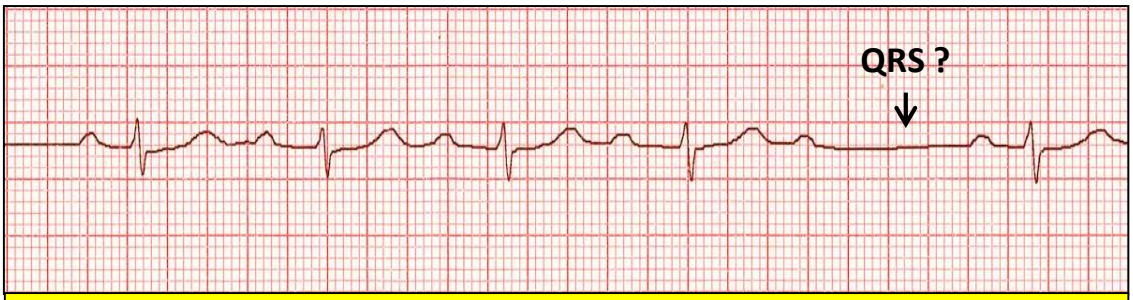

Causas:

- **Drogas: betabloqueadores, bloqueadores dos canais de cálcio, digoxina, amiodarona**
- **Aumento do tônus vagal (por exemplo, atletas)**
- **IAM de cara Inferior**
- **Miocardite**
- **Após cirurgia cardíaca (Reparo da válvula mitral, Tetralogia do reparo de Fallot)**

Mobitz I geralmente é um ritmo benigno, causando perturbações hemodinâmicas mínimas e com baixo risco de progressão para o bloqueio cardíaco de terceiro grau. Os pacientes assintomáticos não requerem tratamento. Pacientes sintomáticos geralmente respondem à Atropina. A frequência permanente raramente é necessária.

Ajuda memoria: (Casal Brigando) Exemplo usado durante o curso.

Vamos praticar...

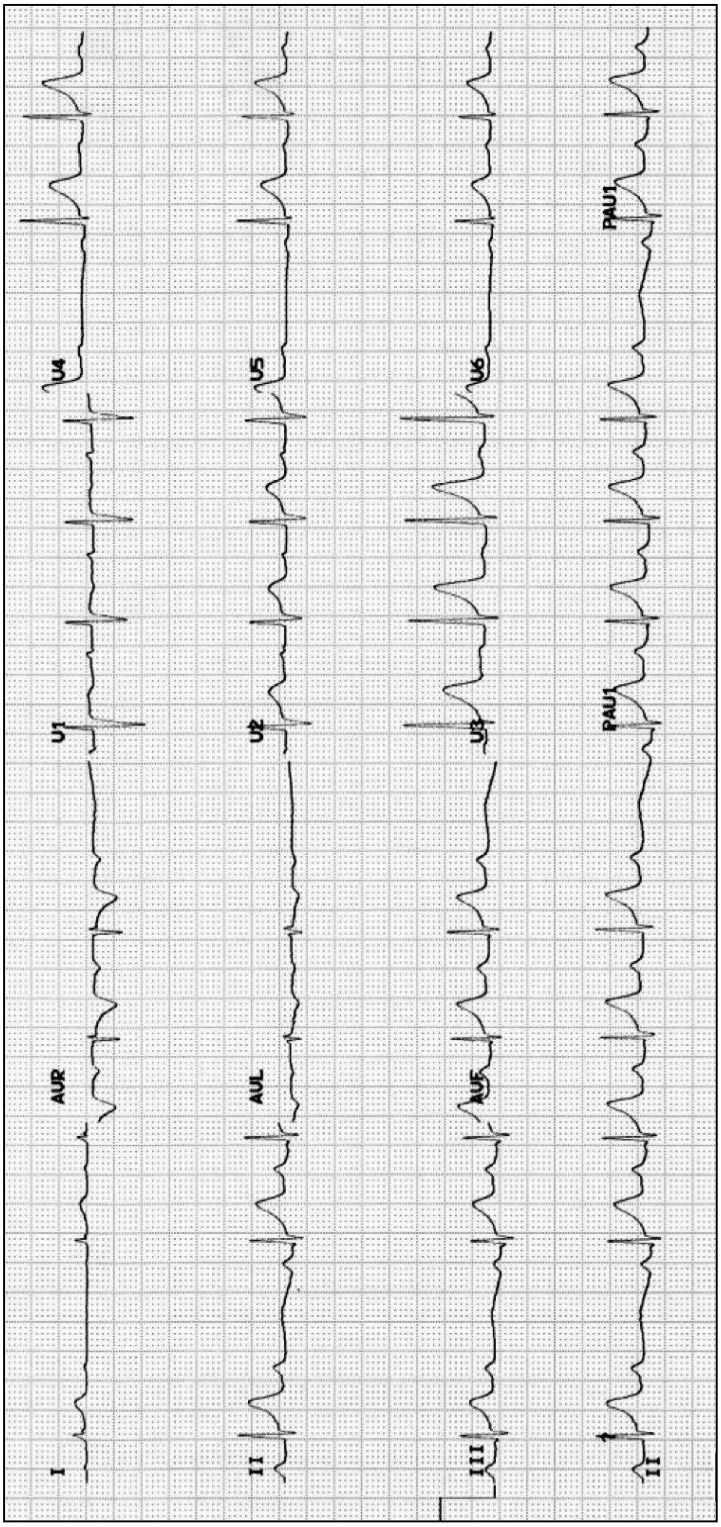

1 Impressão Geral: ☐ Normal ☐ Anormal

2 Calibração: ☐ Standard 1x - ☐ Standard 2X - ☐ Standard 0.5X ☐ Descalibrado

3 Frecuência Cardíaca: _____ bpm Intervalo PR: ☐ Normal ☐ Curto ☐ Prolongado

Ritmo: ☐ Regular ☐ Irregular Onda P: ☐ Sinusal ☐ Não Sinusal Bloqueio AV: ☐ I° ☐ II° ☐ III°

4 Progressão de Onda R: ☐ Normal ☐ Anormal Eixo Elétrico Cardíaco: ☐ Normal ☐ Direita

QRS: ☐ Alargado ☐ Curto Bloqueio de Ramo: ☐ Direito ☐ Esquerdo ☐ Esquerda ☐ Extrema Direita

Bloqueio de Fascicular: ☐ Anterior ☐ Posterior

5 Hipertrofia/Sobrecarga Atrial: ☐ Direita ☐ Esquerda

Hipertrofia/Sobrecarga Ventricular: ☐ Direita ☐ Esquerda

6 Isquemia/Infarto: ☐ ST ↓ ☐ ST ↑

☐ Septal ☐ Anterior ☐ Posterior

☐ Inferior ☐ V. Direito ☐ Lat. Esq.

Laudo Final:

Metodologia dos 6 Passos

I-CA-RIT-QRS-HIS-II

1 2 3 4 5 6

BAV I°

Vamos praticar...

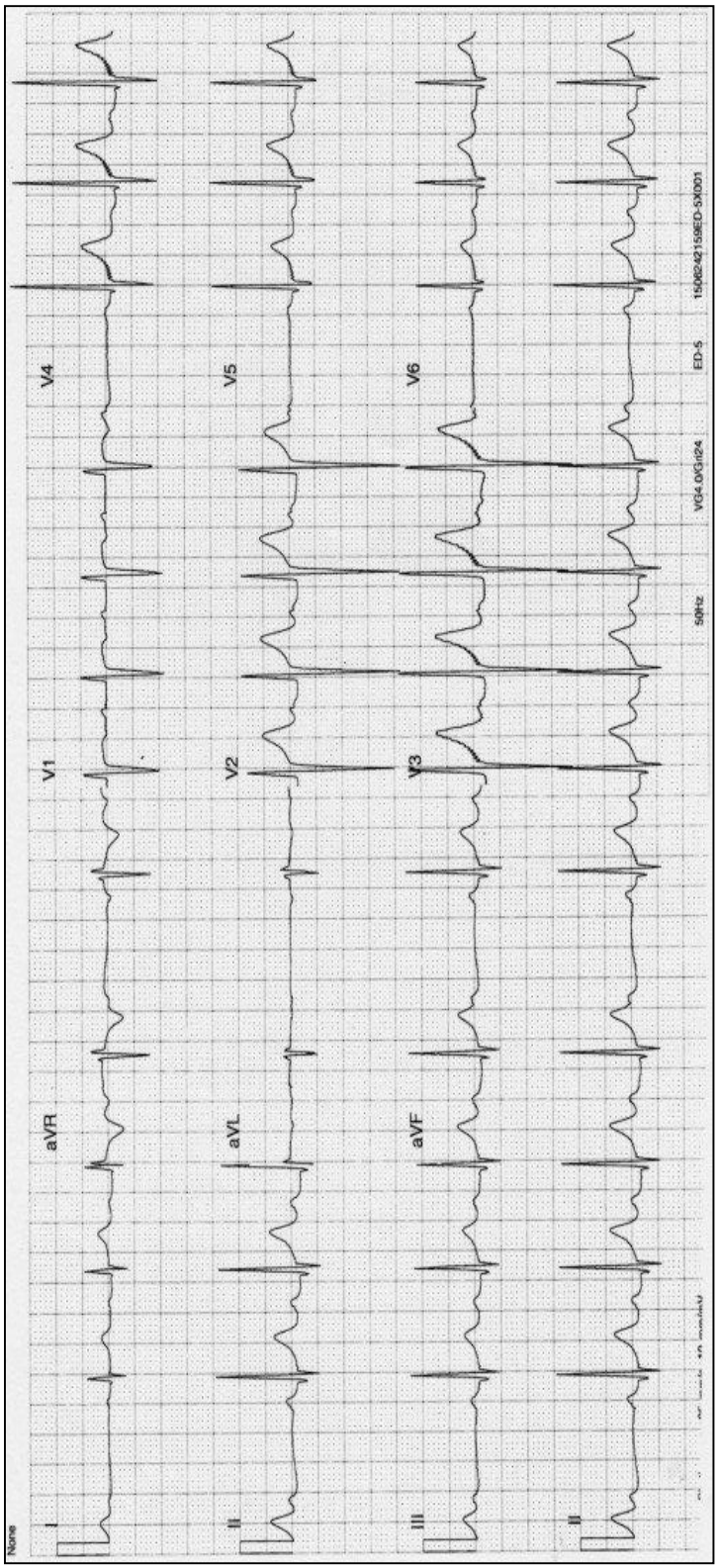

1 Impressão Geral: ☐ Normal ☐ Anormal

2 Calibração: ☐ Standard 1x - ☐ Standard 2X - ☐ Standard 0.5X ☐ Descalibrado

3 Frecuência Cardíaca : _____ bpm Intervalo PR: ☐ Normal ☐ Curto ☐ Prolongado

Ritmo: ☐ Regular ☐ Irregular Onda P: ☐ Sinusal ☐ Não Sinusal Bloqueio AV : ☐ I° ☐ II° ☐ III°

4 Progressão de Onda R: ☐ Normal ☐ Anormal Eixo Elétrico Cardíaco: ☐ Normal ☐ Direita

QRS: ☐ Alargado ☐ Curto Bloqueio de Ramo: ☐ Direito ☐ Esquerdo ☐ Esquerda ☐ Extrema Direita

Bloqueio de Fascicular: ☐ Anterior ☐ Posterior

5 Hipertrofia/Sobrecarga Atrial: ☐ Direita ☐ Esquerda

Hipertrofia/Sobrecarga Ventricular: ☐ Direita ☐ Esquerda

6 Isquemia/Infarto: ☐ ST ↓ ☐ ST ↑

☐ Septal ☐ Anterior ☐ Posterior

☐ Inferior ☐ V. Direito ☐ Lat. Esq.

Laudo Final:

Metodologia dos 6 Passos

I-CA-RIT-QRS-HIS-II

1 2 3 4 5 6

BAV I°

Vamos praticar...

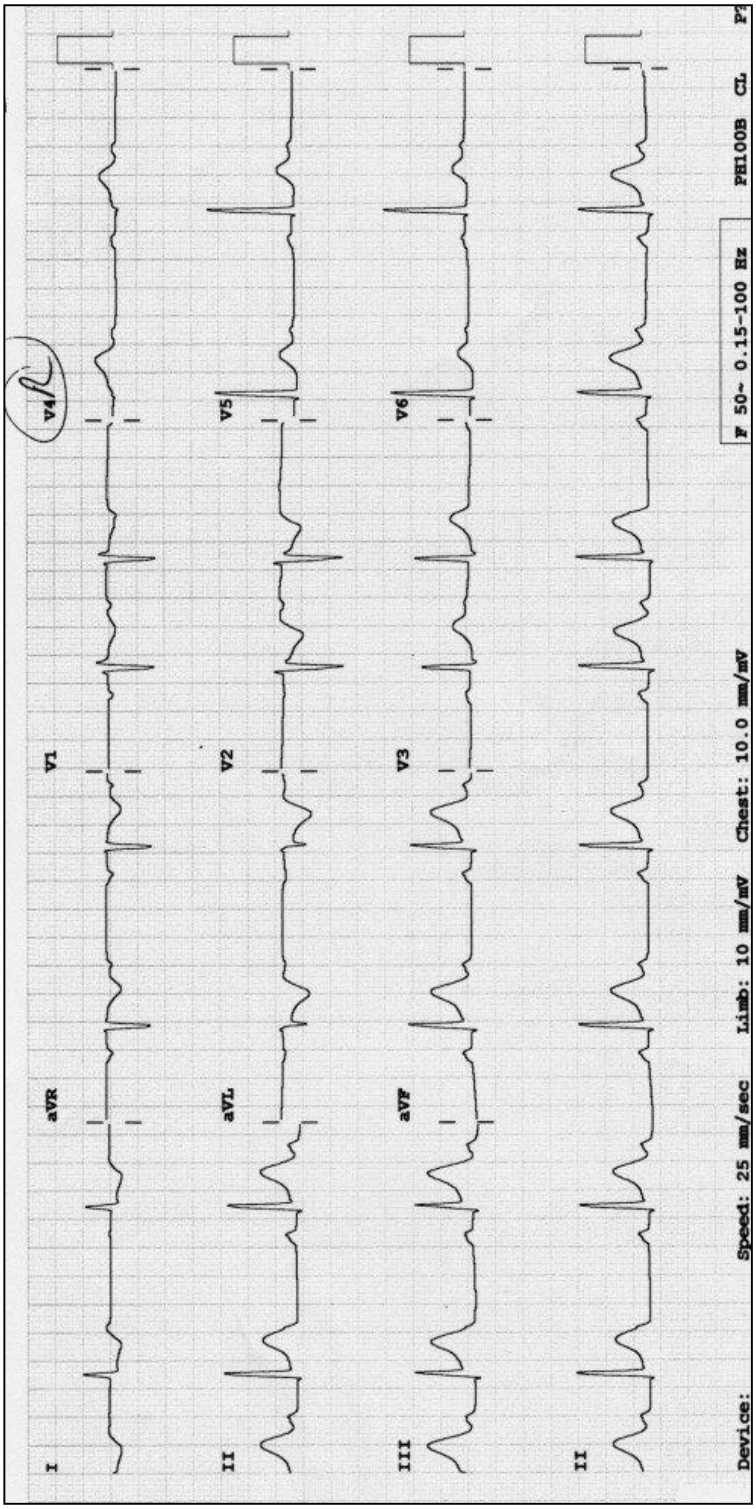

1 Impressão Geral: ☐ Normal ☐ Anormal

2 Calibração: ☐ Standard 1x - ☐ Standard 2X - ☐ Standard 0.5X ☐ Descalibrado

3 Frecuência Cardiaca : _____ bpm Intervalo PR: ☐ Normal ☐ Curto ☐ Prolongado

Ritmo: ☐ Regular ☐ Irregular Onda P: ☐ Sinusal ☐ Não Sinusal Bloqueio AV : ☐ I° ☐ II° ☐ III°

4 Progressão de Onda R: ☐ Normal ☐ Anormal Eixo Elétrico Cardíaco: ☐ Normal ☐ Direita

QRS: ☐ Alargado ☐ Curto Bloqueio de Ramo: ☐ Direito ☐ Esquerdo ☐ Esquerda ☐ Extrema Direita

Bloqueio de Fascicular: ☐ Anterior ☐ Posterior

5 Hipertrofia/Sobrecarga Atrial: ☐ Direita ☐ Esquerda

Hipertrofia/Sobrecarga Ventricular: ☐ Direita ☐ Esquerda

6 Isquemia/Infarto: ☐ ST ↓ ☐ ST ↑

☐ Septal ☐ Anterior ☐ Posterior

☐ Inferior ☐ V. Direito ☐ Lat. Esq.

Laudo Final:

Metodologia dos 6 Passos

I-CA-RIT-QRS-HIS-II

1 2 3 4 5 6

BAV I °

Bloqueio AV de 2º Grau

Tipo 2:

O ***Bloqueio AV de segundo grau (Mobitz tipo 2)*** é caracterizado no ECG por ondas P, intermitentemente não conduzidas, não precedidas por prolongamento PR e não seguidas por encurtamento PR. A significância médica deste tipo de bloqueio AV é a de que este pode progredir rapidamente para completo bloqueio cardíaco, do qual nenhum ritmo de escape ventricular pode emergir. Neste caso, a pessoa pode ter **Síndrome de Adams-Stokes**, parada cardíaca ou morte súbita cardíaca. O tratamento definitivo para este tipo de bloqueio AV é um marcapasso implantado. O bloqueio é usualmente abaixo do nó AV.

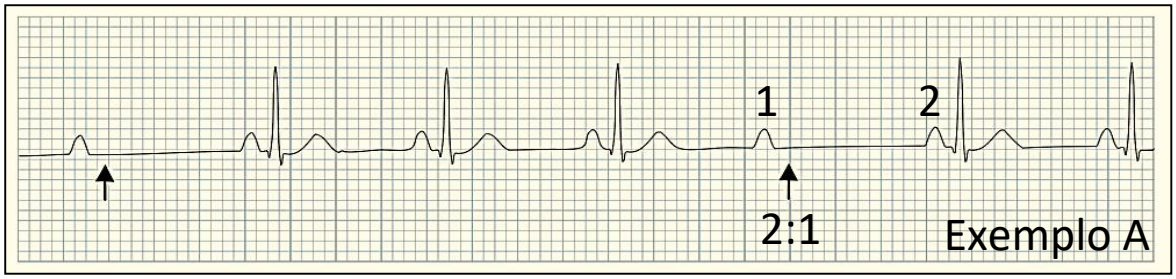

Fisiopatologia:

Mobitz II é geralmente devido à uma falha na condução do **sistema His-Purkinje** (isto é, abaixo do nó AV). Enquanto Mobitz I é geralmente devido a uma supressão funcional da condução AV (por exemplo, devido a drogas, isquemia reversível), Mobitz II é mais provável de ser causado por danos estruturais ao sistema de condução (por exemplo, infarto, fibrose, necrose). Os pacientes geralmente podem apresentam um bloqueio Ramo Esquerdo (BRE).

Causas:

- Infarto Septal anterior (devido ao infarto septal com necrose dos ramos do feixe).
- Fibrose idiopática do sistema de condução (doença de Lenegre ou Lev).
- Cirurgia cardíaca (especialmente cirurgia que ocorre perto do septo, por exemplo, reparo da válvula mitral)
- Condições inflamatórias (febre reumática, miocardite, doença de Lyme).
- Autoimune (LES, esclerose sistêmica).
- Doença miocárdica infiltrativa (amiloidose, hemocromatose, sarcoidose).
- Hiperkalemia.
- Drogas: betabloqueadores, bloqueadores de canais de cálcio, digoxina, amiodarona.

Bloqueio AV 3° Grau..

Bloqueio AV de 3º Grau

Bloqueio átrio-ventricular de terceiro grau ou bloqueio cardíaco completo é uma emergência médica na qual o impulso elétrico natural entre as câmaras superior (átrios) e inferior (Ventrículos) do coração está bloqueado.

O impulso normalmente é gerado no nodo sinoatrial(SA) do átrio direito cardíaco e se propaga para o átrio esquerdo e para o Nodo atrioventricular(AV) e depois para ambos ventrículos através do Feixe de His e posteriormente pelas fibras de Purkinje. No mundo, afeta em média 2 a 4 em cada 10.000 pessoas por ano, sendo mais comum em idosos.

No eletrocardiograma a onda P (que representam as despolarizações atriais) fica completamente dessincronizada ao complexo QRS (despolarizações ventriculares). As ondas P aparecem com uma frequência de 60 a 100 batimentos por minuto e as ondas QRS, com uma frequência muito menor, de 30 a 100 por minuto.

O bloqueio AV de 3o grau pode ser tratado com o uso de um marcapasso artificial, para ressincronizar os impulsos.

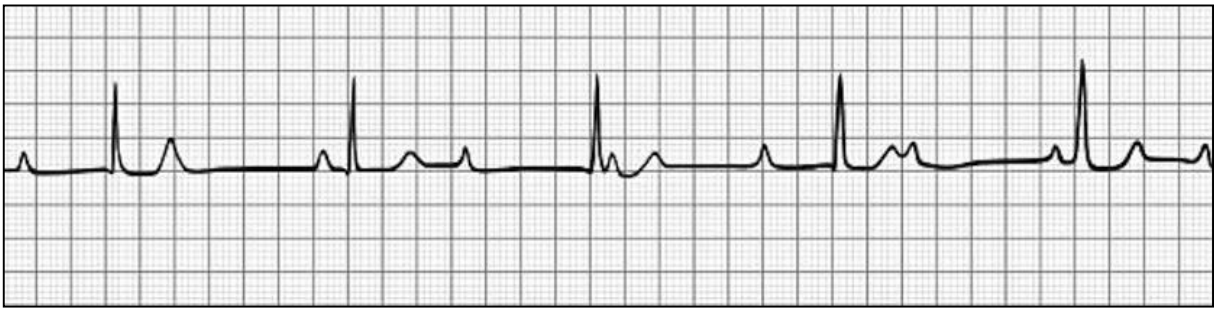

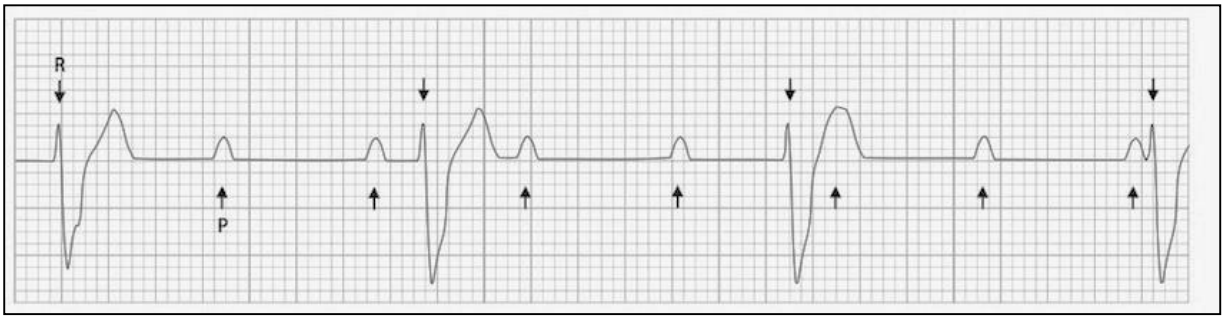

As causas são as mesmas que para o bloqueio cardíaco de segundo grau Mobitz I e Mobitz II. As etiologias mais importantes são:

- **Infarto Inferior do miocárdio**
- **Fármacos bloqueadores nodais AV (por exemplo, bloqueadores dos canais de cálcio, bloqueadores beta, digoxina)**
- **Degeneração idiopática do sistema de condução (doença de Lenegre ou Lev)**

Vamos praticar...

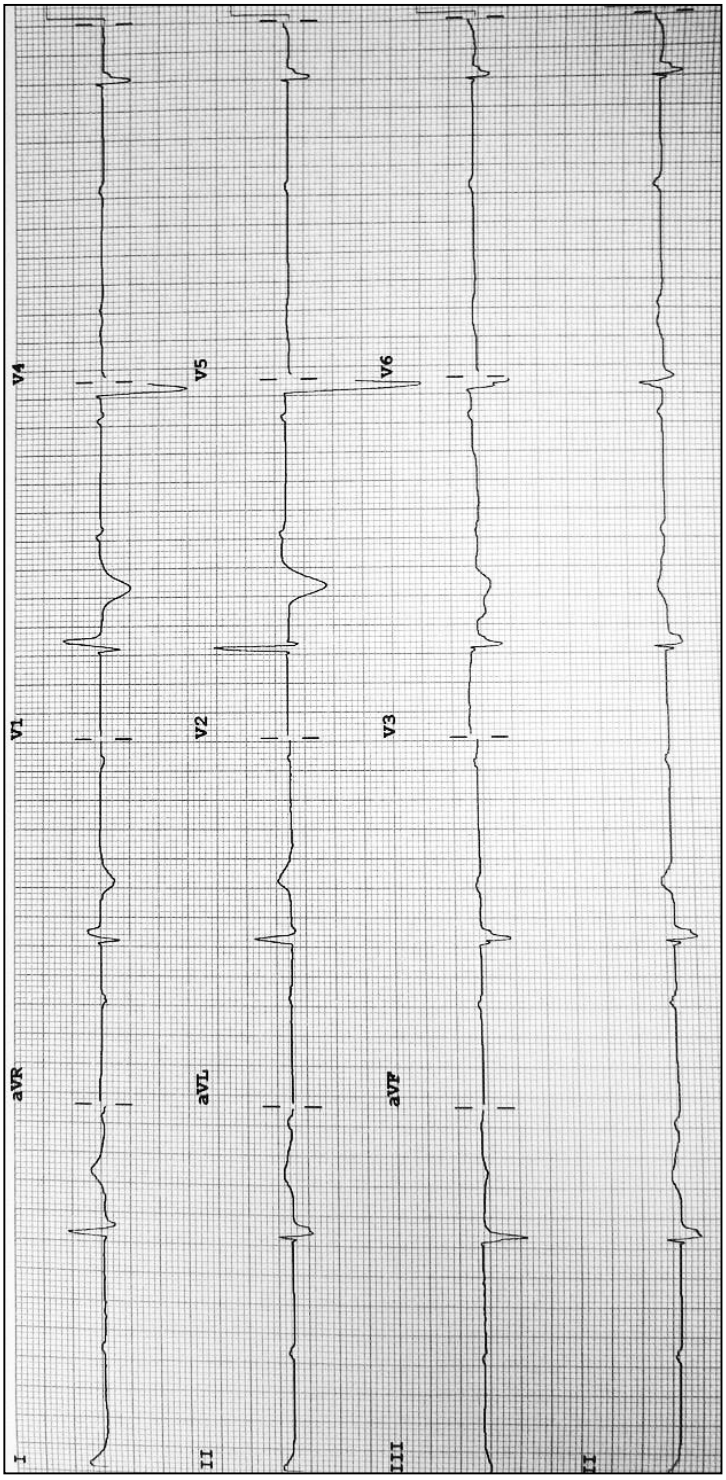

1 Impressão Geral: ☐ Normal ☐ Anormal

2 Calibração: ☐ Standard 1x - ☐ Standard 2X - ☐ Standard 0.5X ☐ Descalibrado

3 Frecuência Cardiaca : _____ bpm Intervalo PR: ☐ Normal ☐ Curto ☐ Prolongado

Ritmo: ☐ Regular ☐ Irregular Onda P: ☐ Sinusal ☐ Não Sinusal Bloqueio AV : ☐ I° ☐ II° ☐ III°

4 Progressão de Onda R: ☐ Normal ☐ Anormal Eixo Elétrico Cardíaco: ☐ Normal ☐ Direita

QRS: ☐ Alargado ☐ Curto Bloqueio de Ramo: ☐ Direito ☐ Esquerdo ☐ Esquerda ☐ Extrema Direita

Bloqueio de Fascicular: ☐ Anterior ☐ Posterior

5 Hipertrofia/Sobrecarga Atrial: ☐ Direita ☐ Esquerda

Hipertrofia/Sobrecarga Ventricular: ☐ Direita ☐ Esquerda

6 Isquemia/Infarto: ☐ ST ↓ ☐ ST ↑

☐ Septal ☐ Anterior ☐ Posterior

☐ Inferior ☐ V. Direito ☐ Lat. Esq.

Laudo Final:

Metodologia dos 6 Passos

I-CA-RIT-QRS-HIS-II

1 2 3 4 5 6

BAV III°

INTERPRETAÇÃO DO QRS

PASSO 4
INTERPRETAÇÃO DO QRS

Metodologia dos 6 Passos

I-CA-RIT-QRS-HIS-II

1 2 3 4 5 6

Metodologia dos 6 Passos
I-CA-RIT-QRS-HIS-II
1 2 3 4 5 6

PASSO 4
INTERPRETAÇÃO DO QRS

Nesse QUARTO passo aprenderemos interpretar 4 coisas:

1.) PROGESSÃO DA ONDA ´´R´´
2.) EIXO ELÉTRICO CARDÍACO
3.) BLOQUEIO DE RAMO DIREITO VS ESQUERDO
4.) BLOQ. FASICULAR ANTERIOR E POSTERIOR

PROGESSÃO DA ONDA ´´R´´

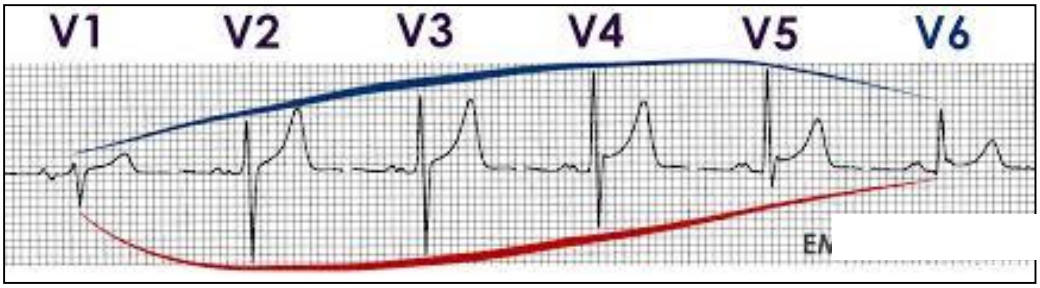

A progressão da anormal de ´´Onda R ´´no é um achado especifico para alguma patologia mas pode ser sugestivo de alguma patologia grave. Podemos avaliar a progressão da ´´Onda R´´ usando tanto as derivações Unipolares (aVR,aVL e aVF) e Bipolares (DI,DII e DIII) ou as derivações precordiais (V1 a V6).

Causas:
1.) Infarto de cara Anterior do Miocárdio (Antigo)
2.) Colocação errada das derivações do ECG
3.) BRE ou BFA
4.) Hipertrofia Ventricular Esquerda
5.) Síndrome de Wolf Parkinson White
6.) Dextrocardia
7.) Pneumotórax com desvio do Mediastino
8.) Doença Cardíaca Congênita

Progressão da Onda R..

A progressão da ´´Onda R´´ usando as derivações Unipolares e Bipolares mostram uma morfologia positiva do complexo QRS e uma negativa na derivação aVR.

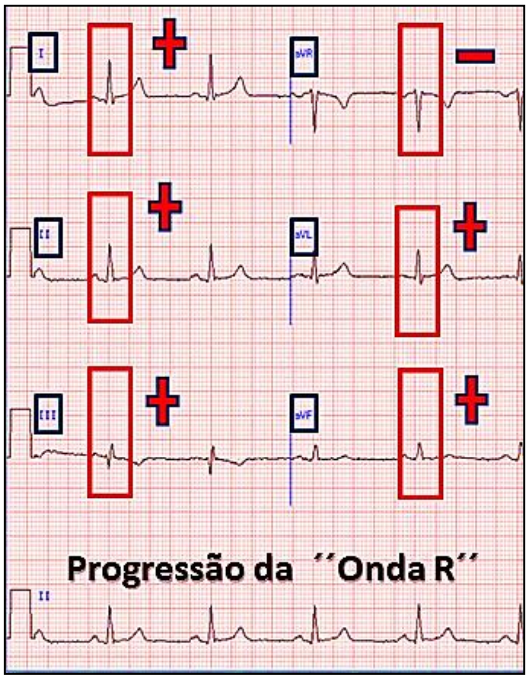

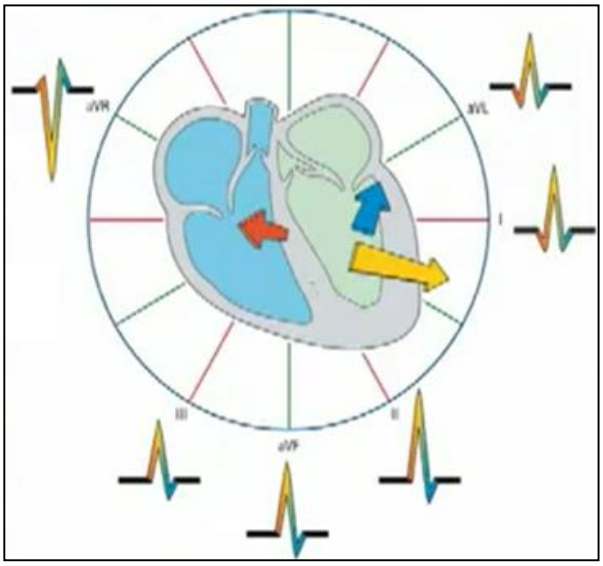

A padrão normal da progressão da ´´Onda R´´ usando as derivações precordiais mostra um complexo QRS de predomínio negativo em V1 e V2, um complexo transicional em V3 (podendo ser positivo ou negativo) e finalmente um complexo QRS com onda R predominantemente positiva em V4, V5 e V6.

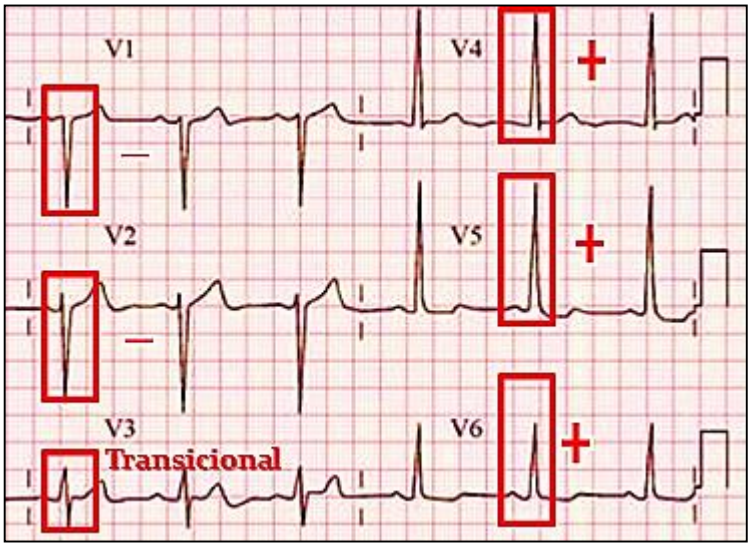

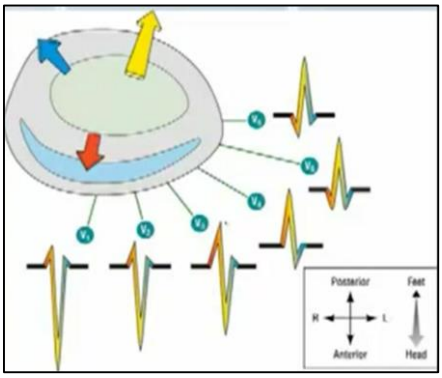

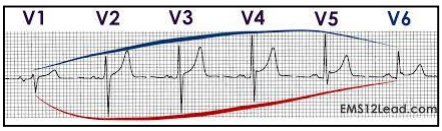

Vamos praticar...

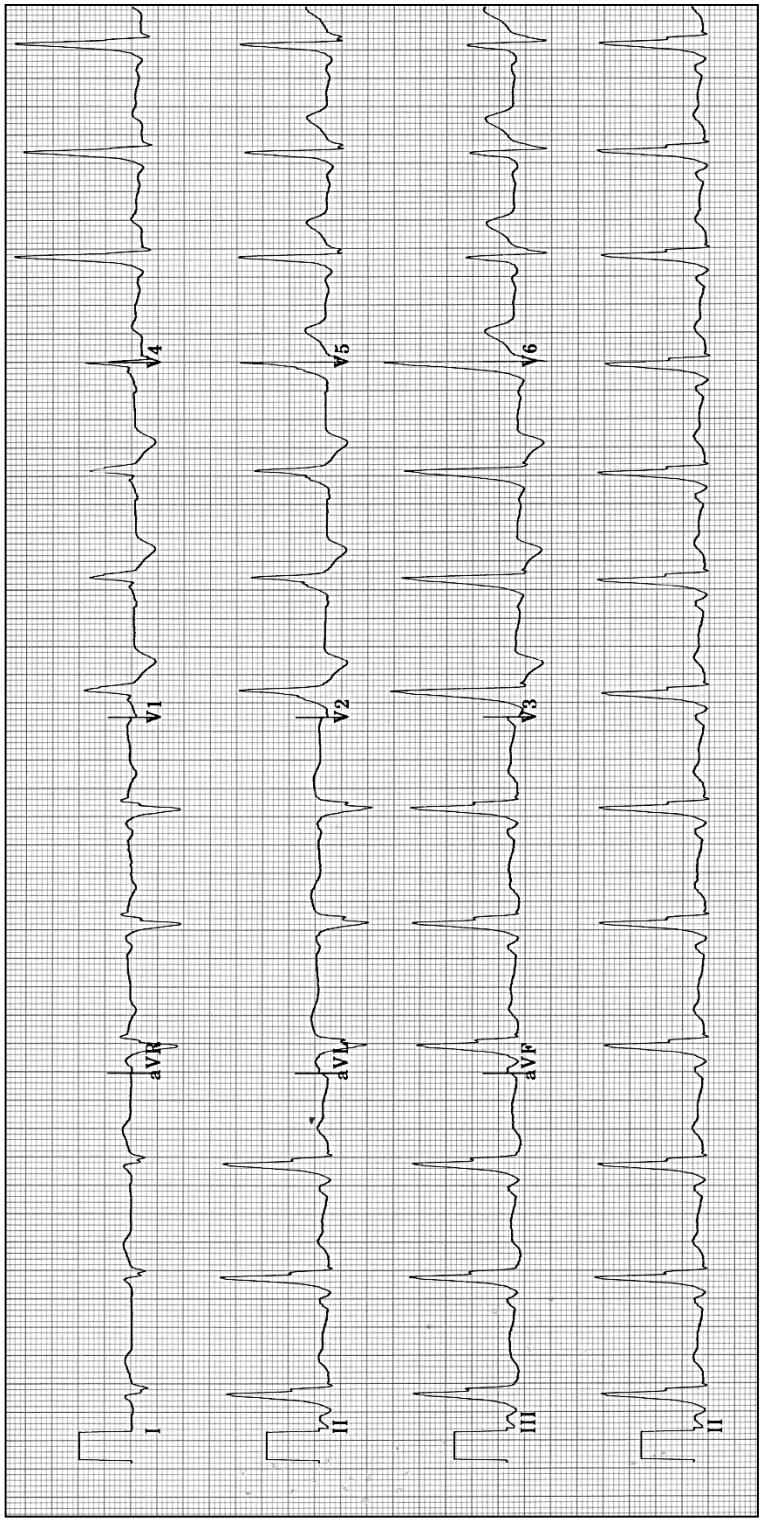

1 Impressão Geral: ☐ Normal ☐ Anormal

2 Calibração: ☐ Standard 1x - ☐ Standard 2X - ☐ Standard 0.5X ☐ Descalibrado

3 Frecuência Cardiaca : _____ bpm Intervalo PR: ☐ Normal ☐ Curto ☐ Prolongado

Ritmo: ☐ Regular ☐ Irregular Onda P: ☐ Sinusal ☐ Não Sinusal Bloqueio AV : ☐ I° ☐ II° ☐ III°

4 Progressão de Onda R: ☐ Normal ☐ Anormal Eixo Elétrico Cardiaco: ☐ Normal ☐ Direita

QRS: ☐ Alargado ☐ Curto Bloqueio de Ramo: ☐ Direito ☐ Esquerdo ☐ Esquerda ☐ Extrema Direita

Bloqueio de Fascicular: ☐ Anterior ☐ Posterior

5 Hipertrofia/Sobrecarga Atrial: ☐ Direita ☐ Esquerda

Hipertrofia/Sobrecarga Ventricular: ☐ Direita ☐ Esquerda

6 Isquemia/Infarto: ☐ ST ↓ ☐ ST ↑

☐ Septal ☐ Anterior ☐ Posterior

☐ Inferior ☐ V. Direito ☐ Lat. Esq.

Laudo Final:

WPW

Metodologia dos 6 Passos

I-CA-RIT-QRS-HIS-II

1 2 3 4 5 6

Vamos praticar...

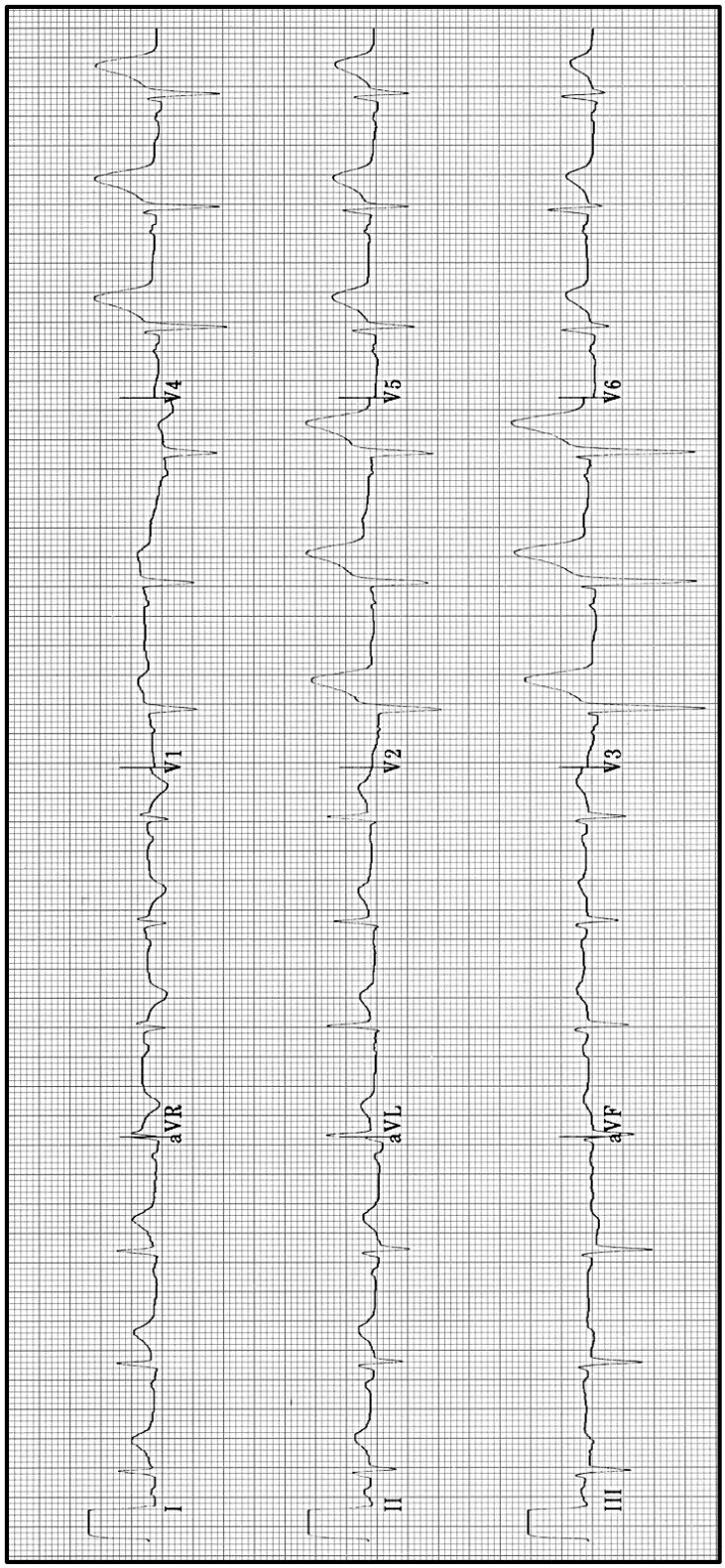

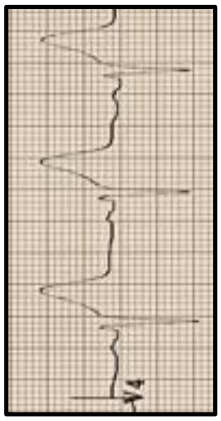

Metodologia dos 6 Passos

I-CA-RIT-QRS-HIS-II

1 2 3 4 5 6

1 Impressão Geral: ☐ Normal ☐ Anormal

2 Calibração: ☐ Standard 1x - ☐ Standard 2X - ☐ Standard 0.5X ☐ Descalibrado

3 Frecuência Cardiaca : _____ bpm Intervalo PR: ☐ Normal ☐ Curto ☐ Prolongado

Ritmo: ☐ Regular ☐ Irregular Onda P: ☐ Sinusal ☐ Não Sinusal Bloqueio AV : ☐ I° ☐ II° ☐ III°

4 Progressão de Onda R: ☐ Normal ☐ Anormal Eixo Elétrico Cardíaco: ☐ Normal ☐ Direita ☐ Extrema Direita

QRS: ☐ Alargado ☐ Curto Bloqueio de Ramo: ☐ Direito ☐ Esquerdo ☐ Esquerda

Bloqueio de Fascicular: ☐ Anterior ☐ Posterior

5 Hipertrofia/Sobrecarga Atrial: ☐ Direita ☐ Esquerda

Hipertrofia/Sobrecarga Ventricular: ☐ Direita ☐ Esquerda

6 Isquemia/Infarto: ☐ ST ↓ ☐ ST ↑

☐ Septal ☐ Anterior ☐ Posterior

☐ Inferior ☐ V. Direito ☐ Lat. Esq.

Laudo Final:

Infarto de Cara Anterior-Septal-Esquerda

Vamos praticar...

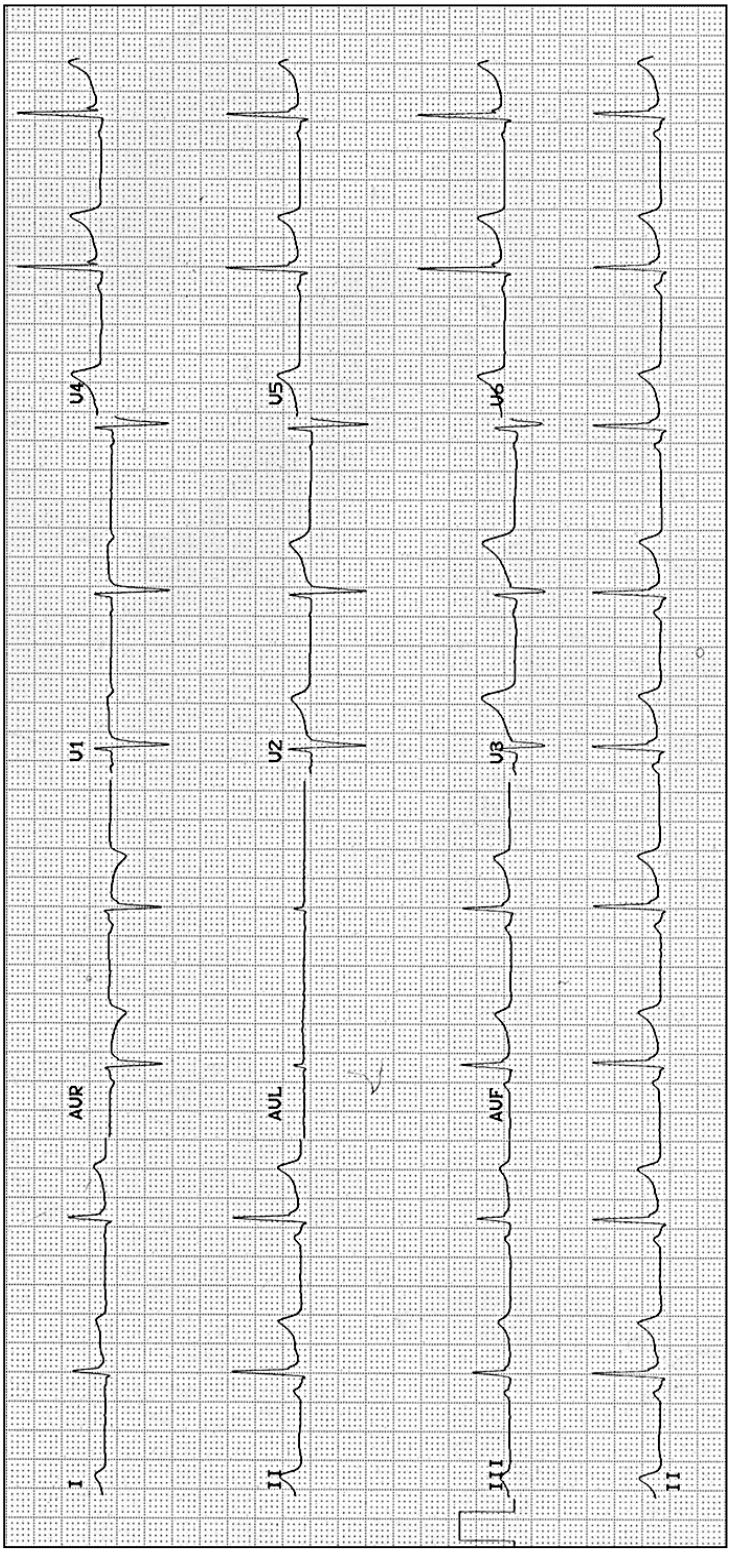

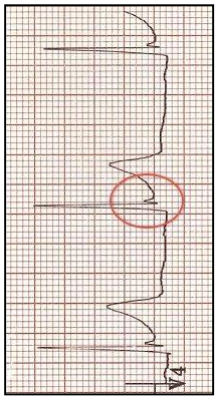

Metodologia dos 6 Passos

I-CA-RIT-QRS-HIS-II

1 2 3 4 5 6

1 Impressão Geral: ☐ Normal ☐ Anormal

2 Calibração: ☐ Standard 1x - ☐ Standard 2X - ☐ Standard 0.5X ☐ Descalibrado

3 Frecuência Cardiaca: _____ bpm Intervalo PR: ☐ Normal ☐ Curto ☐ Prolongado

Ritmo: ☐ Regular ☐ Irregular Onda P: ☐ Sinusal ☐ Não Sinusal Bloqueio AV: ☐ I° ☐ II° ☐ III°

4 Progressão de Onda R: ☐ Normal ☐ Anormal Eixo Elétrico Cardiaco: ☐ Normal ☐ Direita ☐ Esquerda ☐ Extrema Direita

QRS: ☐ Alargado ☐ Curto Bloqueio de Ramo: ☐ Direito ☐ Esquerdo

Bloqueio de Fascicular: ☐ Anterior ☐ Posterior

5 Hipertrofia/Sobrecarga Atrial: ☐ Direita ☐ Esquerda

Hipertrofia/Sobrecarga Ventricular: ☐ Direita ☐ Esquerda

6 Isquemia/Infarto: ☐ ST ↓ ☐ ST ↑

☐ Septal ☐ Anterior ☐ Posterior

☐ Inferior ☐ V. Direito ☐ Lat. Esq.

Laudo Final:

Despolarização Precoce Benigna

Vamos praticar...

Exemplo A: Repolarização Precoce Benigna

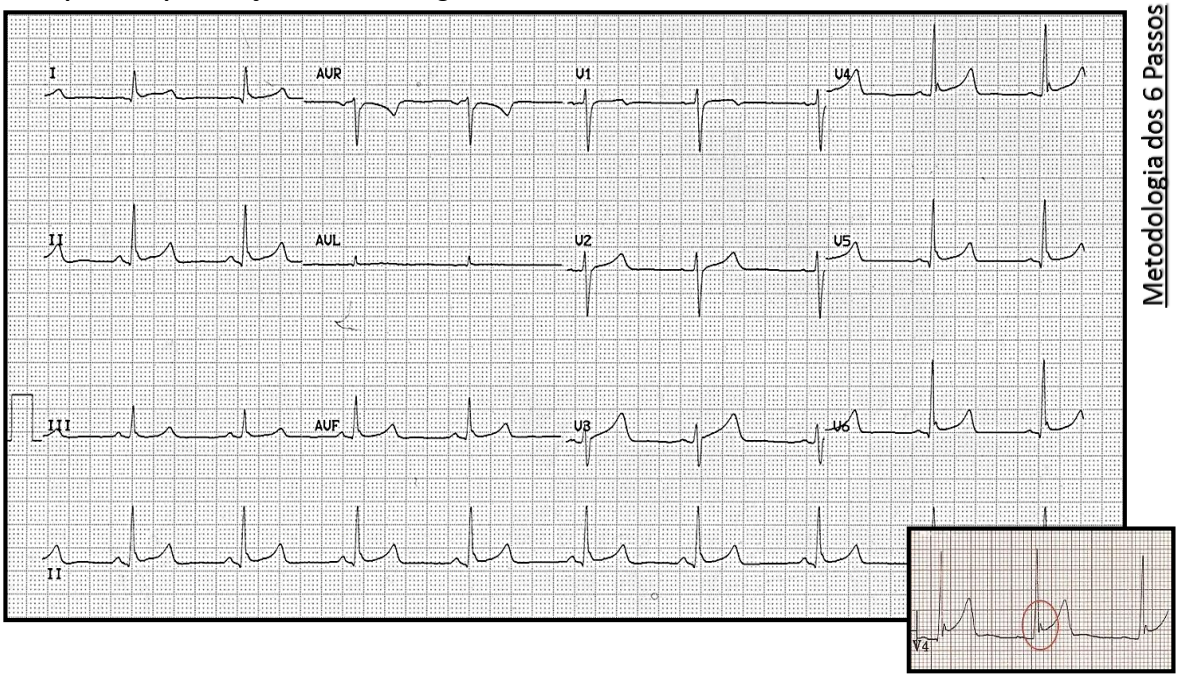

Exemplo B: Infarto Agudo do Miocardio de Cara Anterior – Septo e Cara Lateral Esquerda.

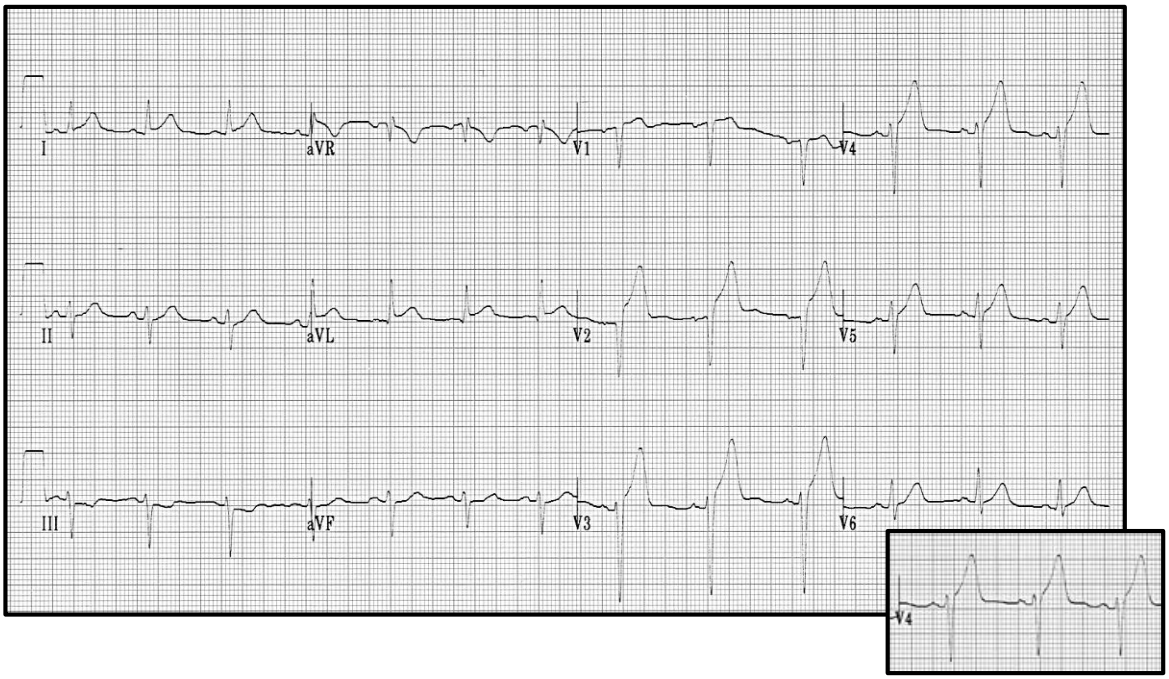

Ambos exemplos mostram elevação do Segmento ST. A principio o (Exemplo A) poderia ser confundido com um caso de infarto agudo do miocardio de Cara Antero-Septal Esquerda. Mas quando analizamos a progressão da ´´Onda R´ ´vemos que tem uma progressão NORMAL. O (Exemplo B) mostra uma progressão anormal que é compatível com IAM de cara Antero-Septal Esquerda.

Vamos praticar...

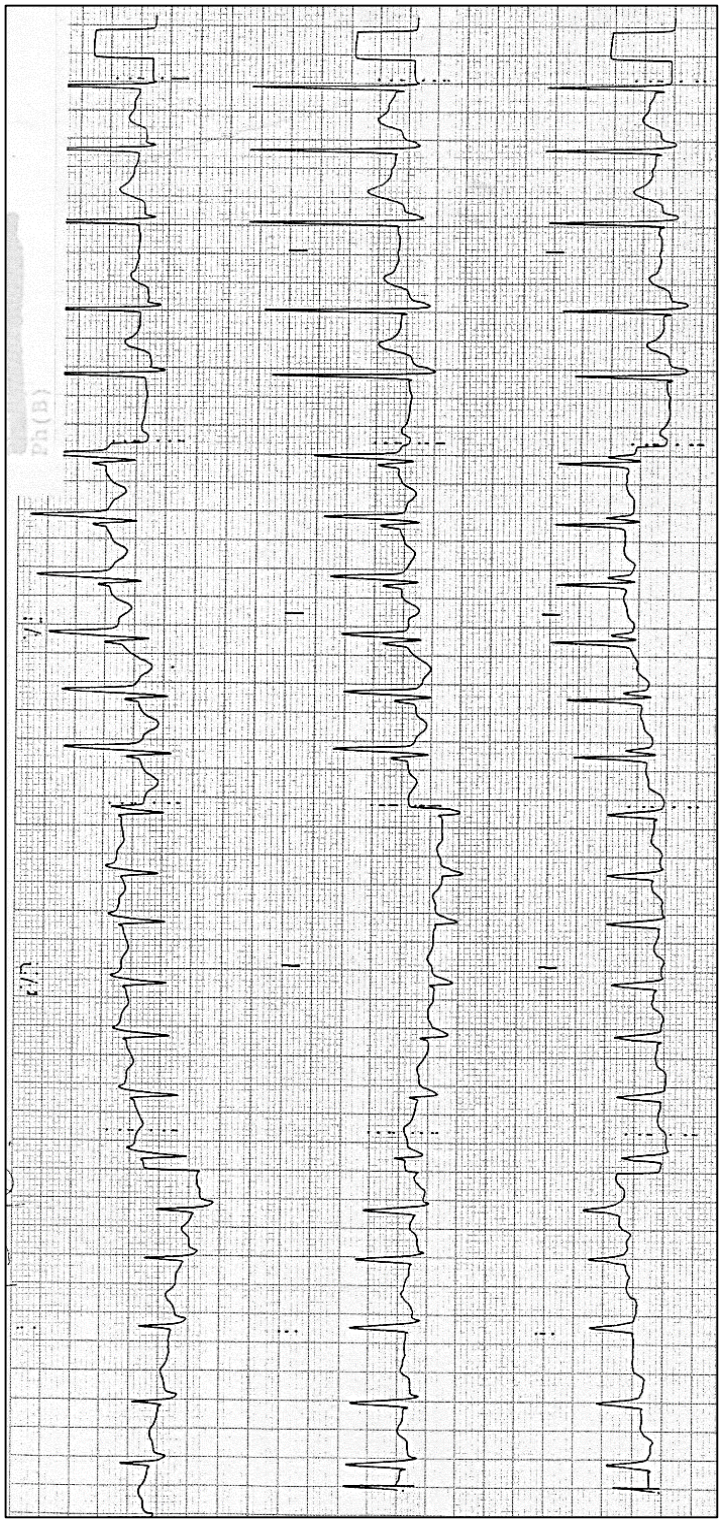

1 Impressão Geral: ☐ Normal ☐ Anormal

2 Calibração: ☐ Standard 1x - ☐ Standard 2X - ☐ Standard 0.5X ☐ Descalibrado

3 Frecuência Cardiaca : _____ bpm Intervalo PR: ☐ Normal ☐ Curto ☐ Prolongado
Ritmo: ☐ Regular ☐ Irregular Onda P: ☐ Sinusal ☐ Não Sinusal Bloqueio AV : ☐ I° ☐ II° ☐ III°

4 Progressão de Onda R: ☐ Normal ☐ Anormal Eixo Elétrico Cardiaco: ☐ Normal ☐ Direita
QRS: ☐ Alargado ☐ Curto Bloqueio de Ramo: ☐ Direito ☐ Esquerdo ☐ Esquerda ☐ Extrema Direita
Bloqueio de Fascicular: ☐ Anterior ☐ Posterior

5 Hipertrofia/Sobrecarga Atrial: ☐ Direita ☐ Esquerda
Hipertrofia/Sobrecarga Ventricular: ☐ Direita ☐ Esquerda

6 Isquemia/Infarto: ☐ ST ↓ ☐ ST ↑
☐ Septal ☐ Anterior ☐ Posterior
☐ Inferior ☐ V. Direito ☐ Lat. Esq.

Laudo Final:

BRD

Metodologia dos 6 Passos

I-CA-RIT-QRS-HIS-II

1 2 3 4 5 6

Eixo Elétrico Cardíaco e as Derivações...

ENTENDENDO O EIXO ELÉTRICO CARDIACO:

Antes de calcular o Eixo Elétrico temos de compreender que cada derivação do ECG representa um ponto de vista diferente do mesmo estímulo elétrico.

Para calcular o eixo elétrico cardíaco só vamos usar as **Derivações Periféricas (Plano Frontal):** (Se denominam Derivações Periféricas as derivações do ECG obtidas a partir dos eletrodos colocados nos membros).

Existem dois tipos de Derivações Periféricas: As derivações bipolares, ou de Einthoven (DI,DII e DIII), e as derivações unipolares aumentadas aVL, aVR e aVF.

Derivações Bipolares do Eletrocardiograma

São as derivações clássicas do eletrocardiograma, descritas por Einthoven. Registram a diferença de potencial entre dois eletrodos localizados em diferentes membros.

D1: Diferença de potencial entre o braço direito e o braço esquerdo. O vector é em direcção de 0º
D2: Diferença de potencial entre o braço direito e a perna esquerda. O vector é em direcção de 60º.
D3: Diferença de potencial entre o braço esquerdo e a perna esquerda. O vector é em direcção de 120º.

Triângulo e Lei de Einthoven:

Triângulo e Lei de Einthoven: As três derivações bipolares formam o Triângulo de Einthoven (inventor do eletrocardiograma). Estas derivações mantêm uma proporção matemática refletida na Lei de Einthoven, que diz: D2=D1+D3.

Esta lei é muito útil na interpretação de um Eletrocardiograma. Permite determinar se os eletrodos periféricos estão correctamente posicionados, porque, se a posição de um eletrodo é variada, esta lei não se cumpre, deixando-nos saber que o ECG é mal feito.

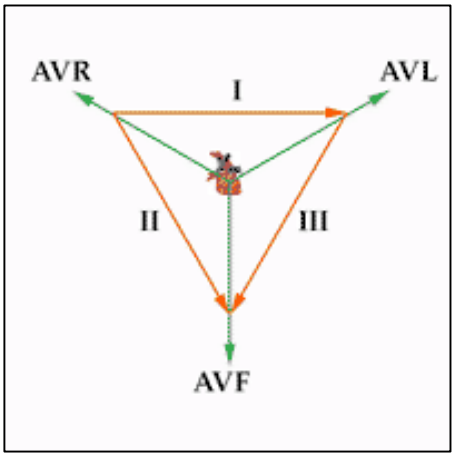

Derivações Unipolares Aumentadas

As derivações periféricas unipolares, registram a diferença de potencial entre um ponto teórico no centro do triângulo de Einthoven, com um valor de 0, e os eletrodos em cada extremidade.

Estas derivações, inicialmente, foram denominadas VR, VL e VF. A letra V significa Vector, e as letras R, L, F significam direita, esquerda e pé (em Inglês). Posteriormente foi adicionada a letra a minúscula, que significa amplificada (as derivações unipolares atuais são amplificados com relação ao inicial).

aVR: Potencial absoluto do braço direito. O vector é em direcção de -150º.
aVL: Potencial absoluto do braço esquerdo. O vector é em direcção de -30º.
aVF: Potencial absoluto da perna esquerda. O vector é em direcção de 90º.

Metodologia dos 6 Passos
I-CA-RIT-QRS-HIS-II
1 2 3 4 5 6

Derivações Precordiais ou Derivações do Plano Horizontal

As derivações precordiais do Eletrocardiograma são seis, e são denominadas com uma letra V maiúscula e um número de 1 a 6.

São derivações unipolares e registram o potencial do ponto em que o eléctrodo de mesmo nome é posicionado.

São as melhores derivações do ECG para determinar alterações do ventrículo esquerdo, especialmente das paredes anterior e posterior.

No eletrocardiograma normal os complexos QRS são predominantemente negativos nas derivações V1 e V2 (morfologia rS) e predominantemente positivo nas derivações V4, V5, e V6 (morfologia Rs).

Outras Derivações do Eletrocardiograma

Em pacientes com uma síndrome coronariana aguda com suspeita de Infarto Posterior ou de Ventrículo Direito é aconselhável colocar os eletrodos do eletrocardiograma em posições incomuns.

No caso de suspeita de Infarto Posterior, devem ser colocados três eletrodos nas costas para obter as **Derivações Posteriores.**

Quando existem dados de afetação do Ventrículo Direito devem ser colocados os eletrodos precordiais no lado direito, para obter as Derivações Direitas.

Também quando o paciente apresenta Dextrocardia ou Situs Inversus, se devem colocar os eletrodos no lado direito **(Derivações Horizontais Direitas).**

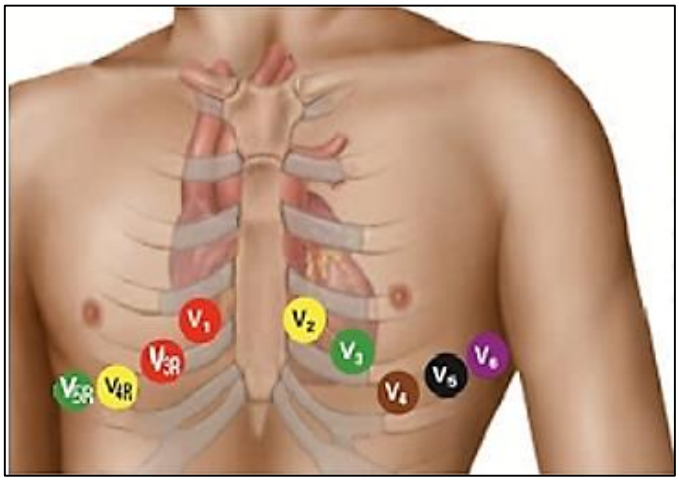

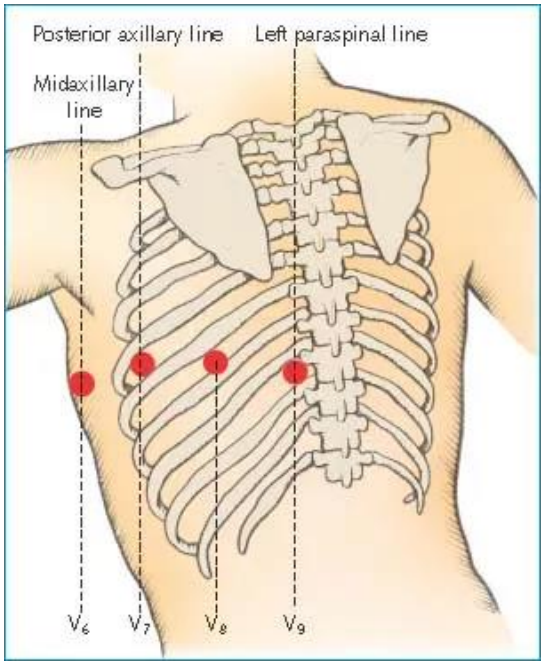

EIXO ELÉTRICO CARDIACO...

Então vamos calcular o Eixo Elétrico Cardíaco...

Na maioria dos casos, quando falamos da interpretação do eixo elétrico cardíaco, este ultimo é representado pelo QRS do ECG o qual será suficiente para determinar o ***sentido de direção*** do eixo de condução elétrica do coraçao.

Existem muitas abordagens diferentes para a determinação do eixo, mas nossa discussão será limitada a uma técnica simples ***(Qualitativo)*** e facil de usar com apenas duas (2) derivações (Perifericas Frontais) sendo elas: **D I** e **aVF**

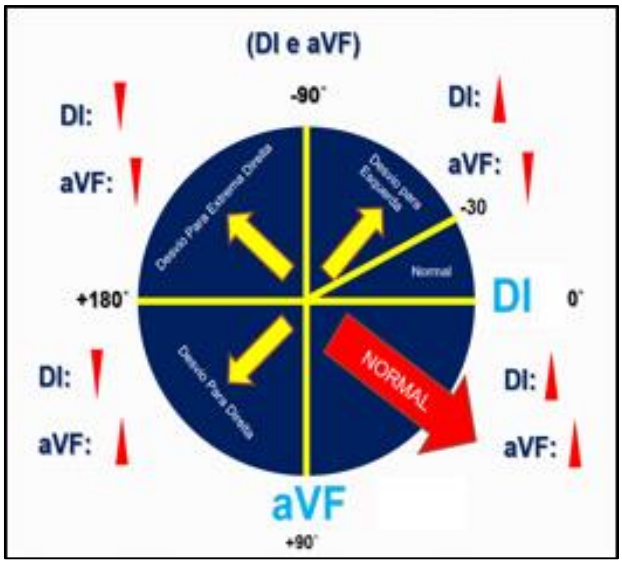

TECNICA QUALITATIVA:

Eixo Normal: D1 e aVF são positivos.

Desvio do Eixo para a Esquerda:
D1 é positivo e aVF é negativo.

OBS: Aqui é sempre necessário comparar com **D2.**
- Se D2 é **negativo** considera-se o eixo para ***Esquerda***
- Se D2 é **positivo** considera-se o eixo ***Normal***.

Desvio do Eixo para a direita:
D1 é negativo e aVF é positivo.

Desvio extremo do Eixo: ambas são negativos.

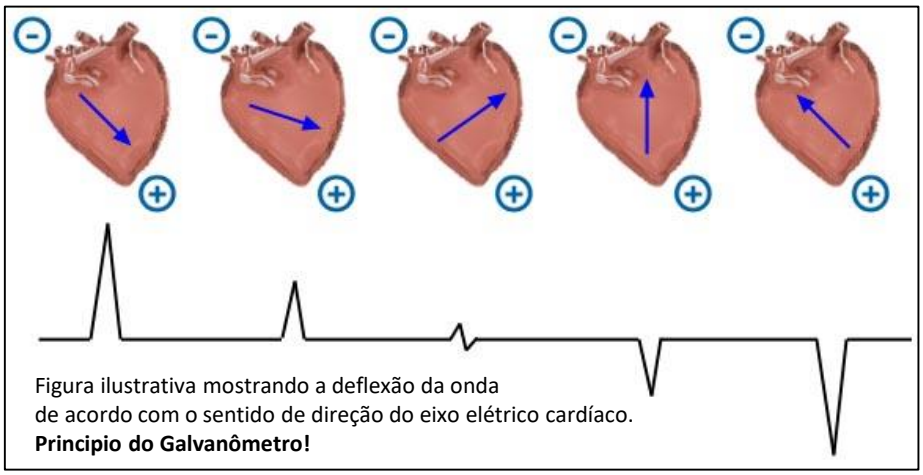

Figura ilustrativa mostrando a deflexão da onda de acordo com o sentido de direção do eixo elétrico cardíaco.
Principio do Galvanômetro!

Sistema Equifásico ou Isoelétrico...

Outra maneira de calcular de forma mais precisa e qualitativa é usando a ***Técnica Equifásica***. Esta técnica da uma estimativa do angulo de posição do Eixo Eletrico Cardiaco utilizando a derivação periferica (Frontal) ***mais equifásica*** ou ***isoelétrica*** de todas.
Esta técnica esta dividia em tres passos simples.

TECNICA QUALITATIVA:

1 **Primer Passo:**
Encontrar a primeira derivação periférica (Frontal) mais Esquifásica ou Isoelétricas possível.

2 **Segundo Passo:**
Uma vez selecionada a derivação equifásica (isoelétrica) devemos procurar a *segunda* derivação que é perpendicular a ela. Exemplo: A perpendicular de DII é aVL.

3 **Terceiro Passo:**
Se a segunda derivação perpendicular é positiva então o eixo elétrico aproximado será de acordo com posição da mesma (2da derivação).

Se a segunda derivação perpendicular é negativa então seu eixo elétrico aproximado estará 180 ˚ contrario da posição da mesma (2da derivação).

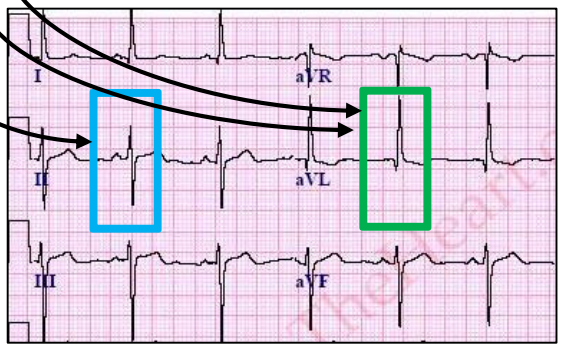

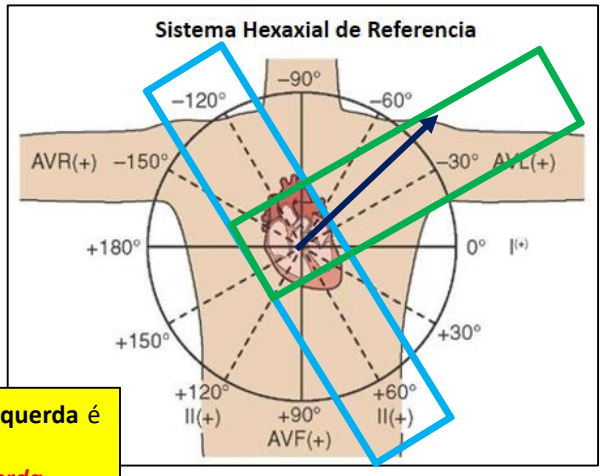

OBS: Sempre em casos de Desvio do EEC para Esquerda é sempre necessário comparar com **D2.**

- Se D2 é **negativo** considera-se o eixo para ***Esquerda***
- Se D2 é **positivo** considera-se o eixo ***Normal***.

Explicação do Exemplo:
No exemplo acima vemos que D2 e predominantemente negativo o qual sugere desvio do EEC para esquerda.
(EEC: > -30˚e < -60 ≅ Aprox. *- 45* ˚)

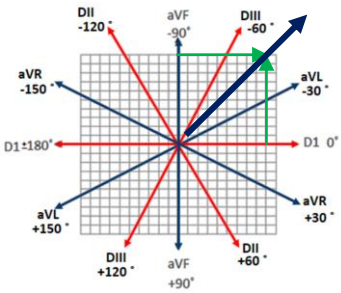

EIXO ELÉTRICO CARDÍACO (Método Quantitativo)

Outra forma de calcular o Eixo Elétrico Cardíaco de maneira ***(Quantitativo)*** mais precisa usando as derivações periféricas do plano frontal, podendo estas ser graficadas no sistema hexaxial.

Nessa metodologia de calculo, sempre traçamos uma linha Imaginaria isoelétrica (horizontal) na linha de base do complexo QRS. A partir da linha de base se faz a contagem de número de quadrados pequenos acima da linha base representado pela **onda R** e abaixo da linha de base representados pela **onda S**. Uma vez obtido o valor de cada deve-se achar a diferencia entre as duas. Observar o exemplo a seguir:

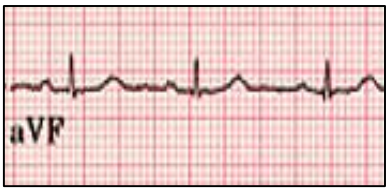

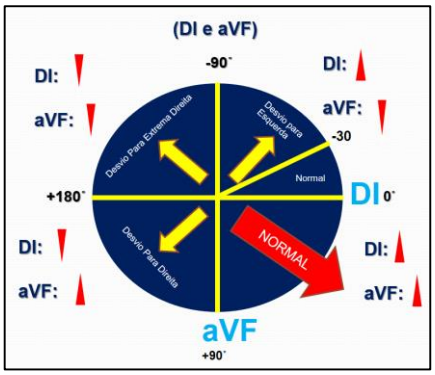

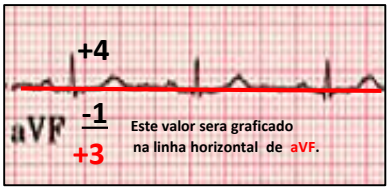

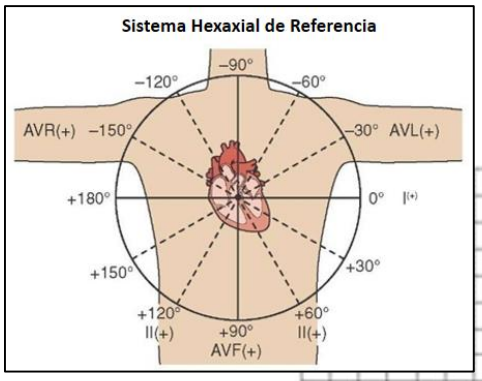

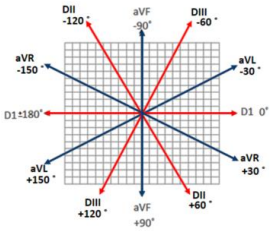

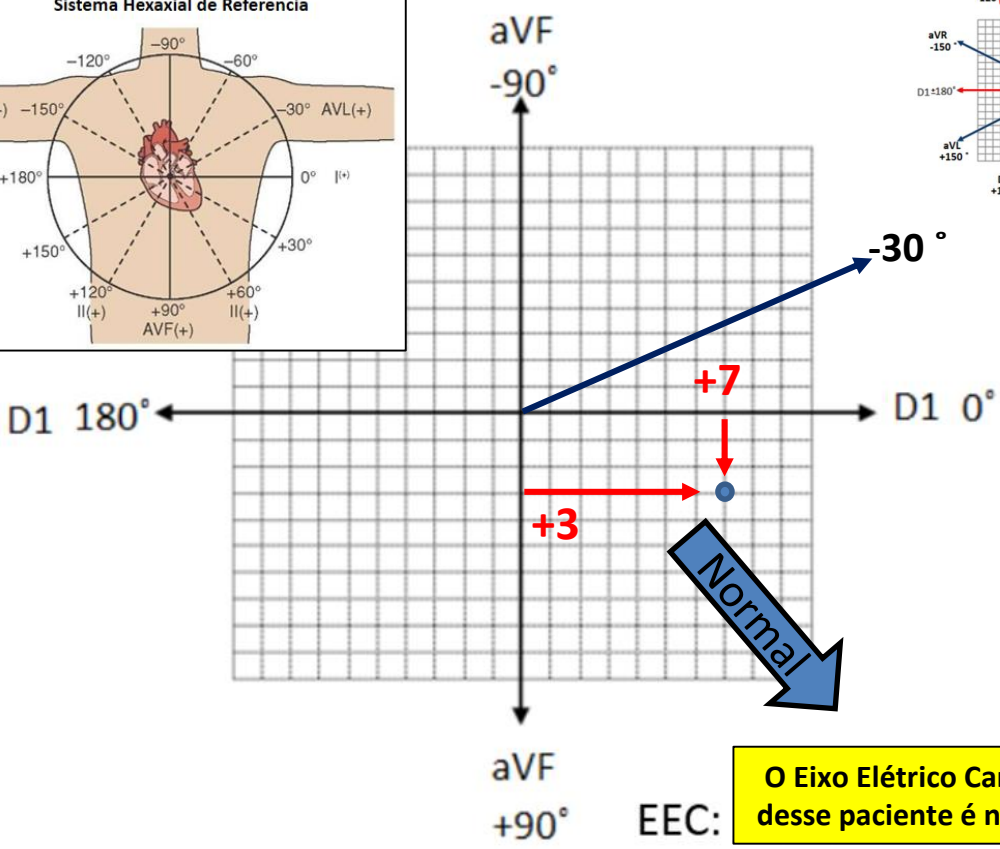

EEC: **O Eixo Elétrico Cardíaco desse paciente é normal.**

Vamos praticar...

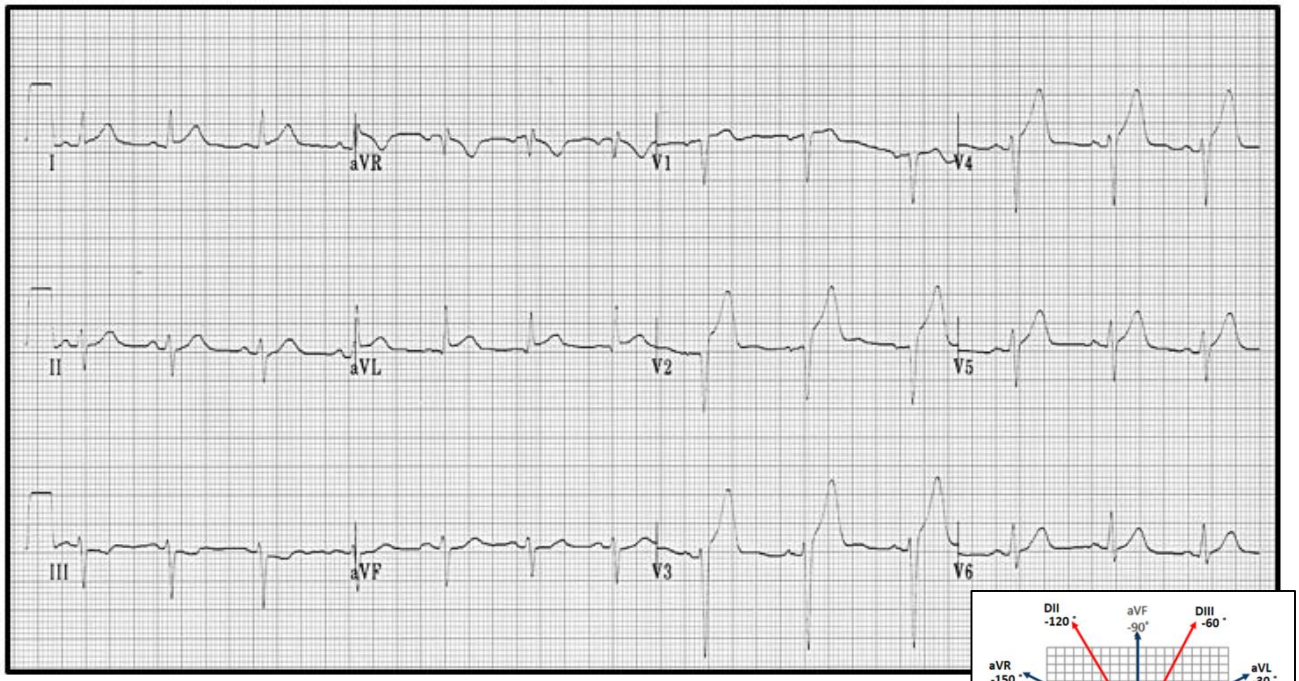

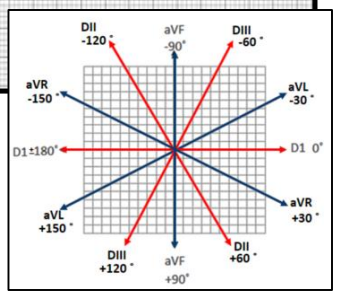

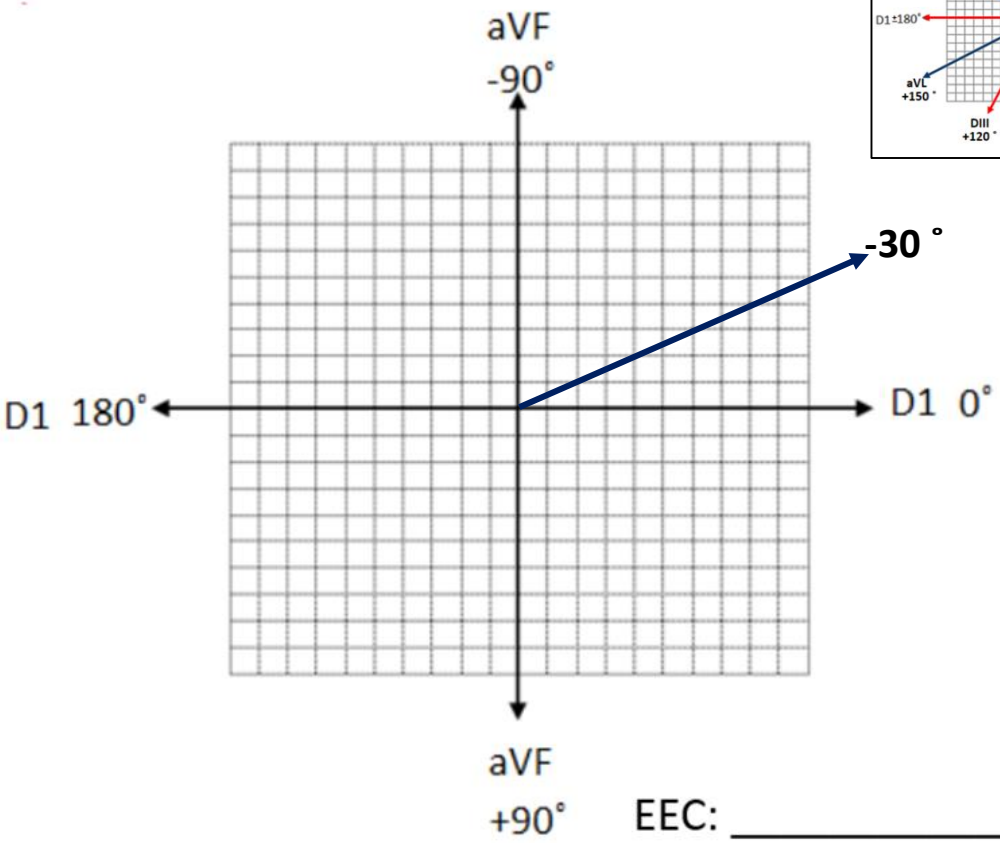

EEC: _____

Vamos praticar...

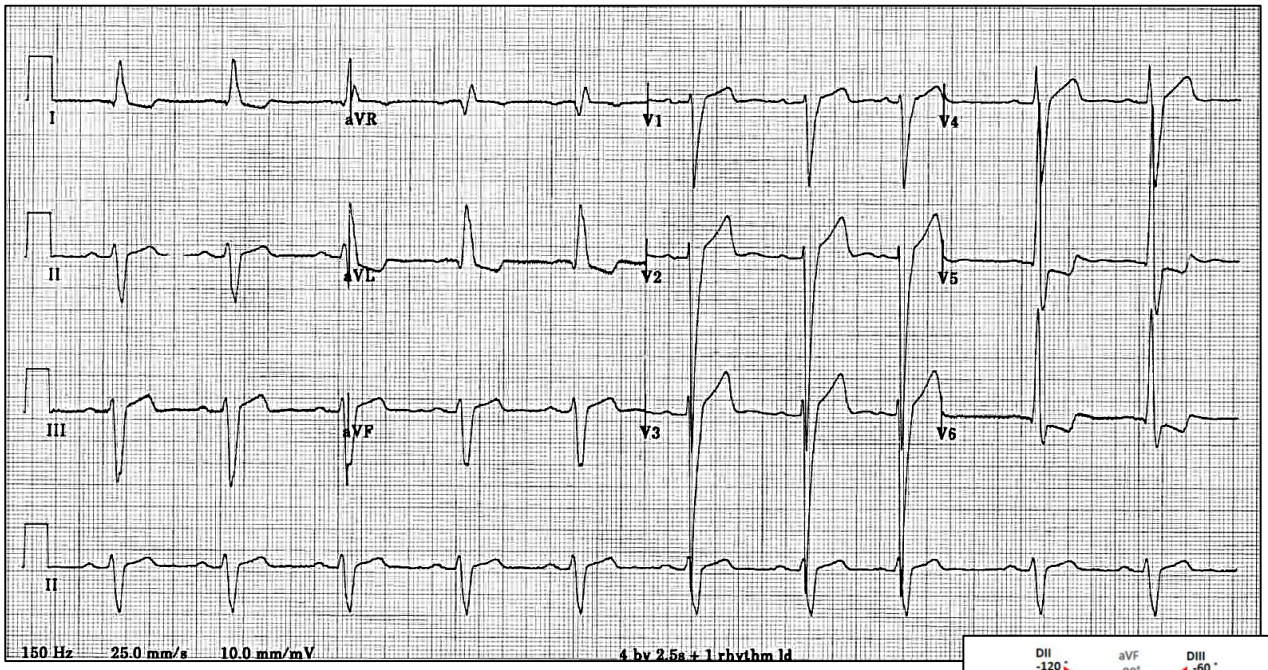

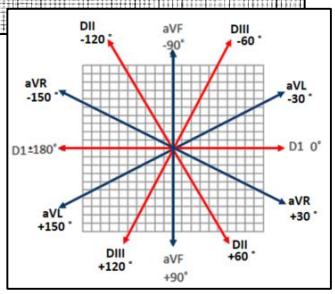

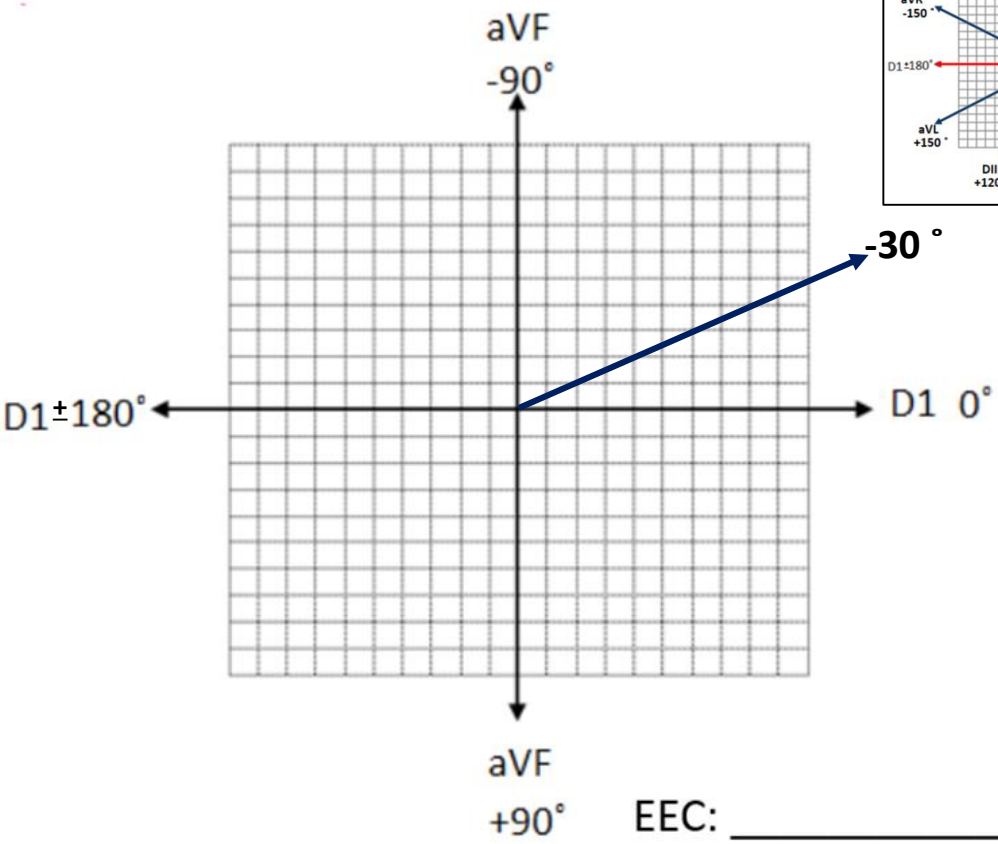

EEC: _____

Vamos praticar...

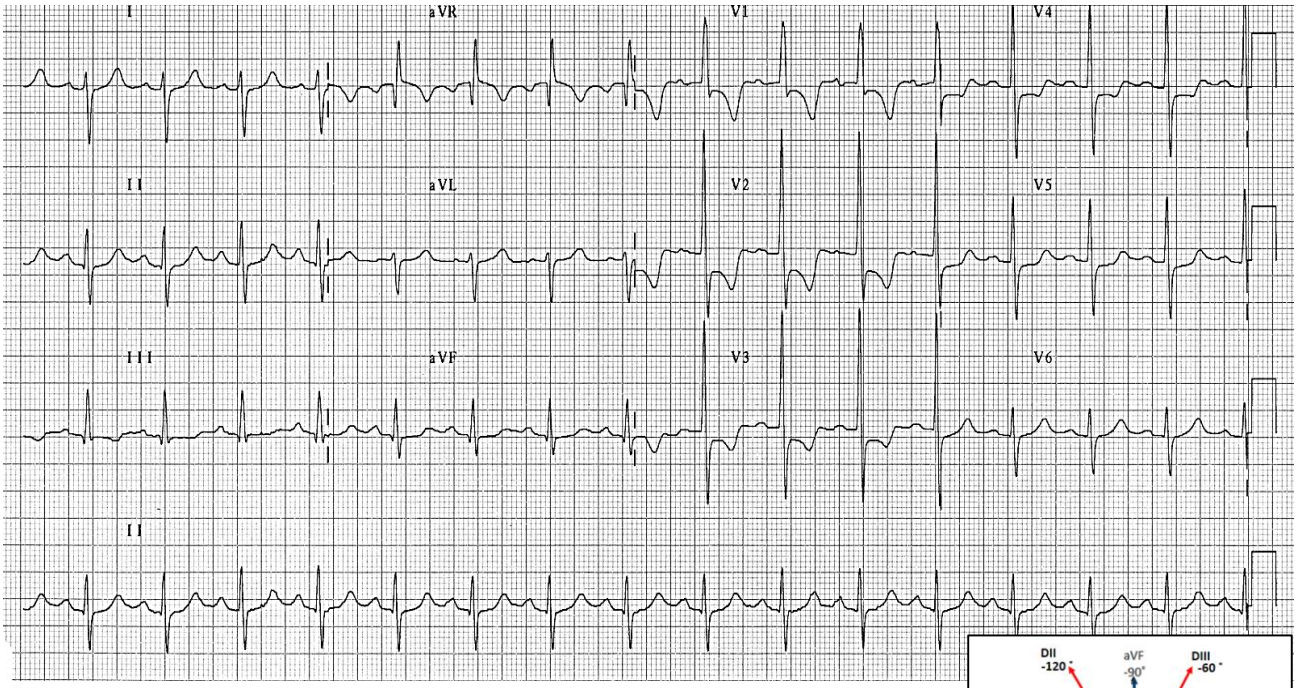

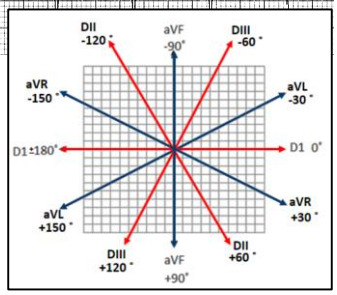

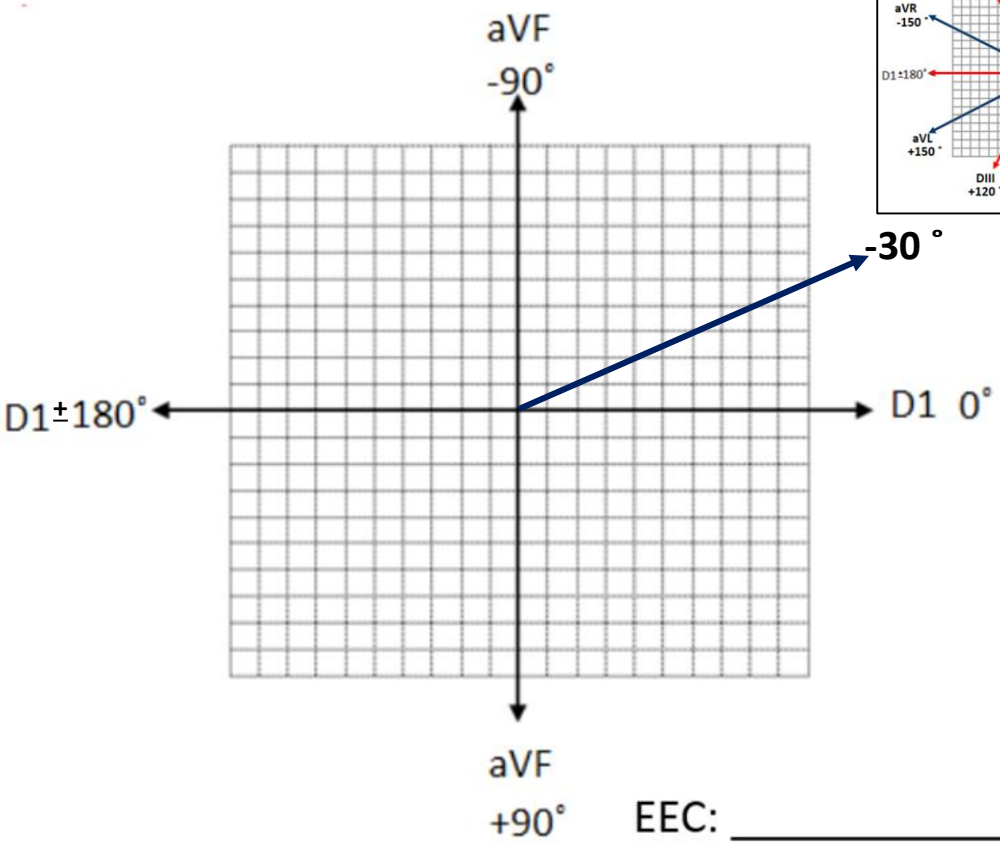

EEC: _____

Vamos praticar...

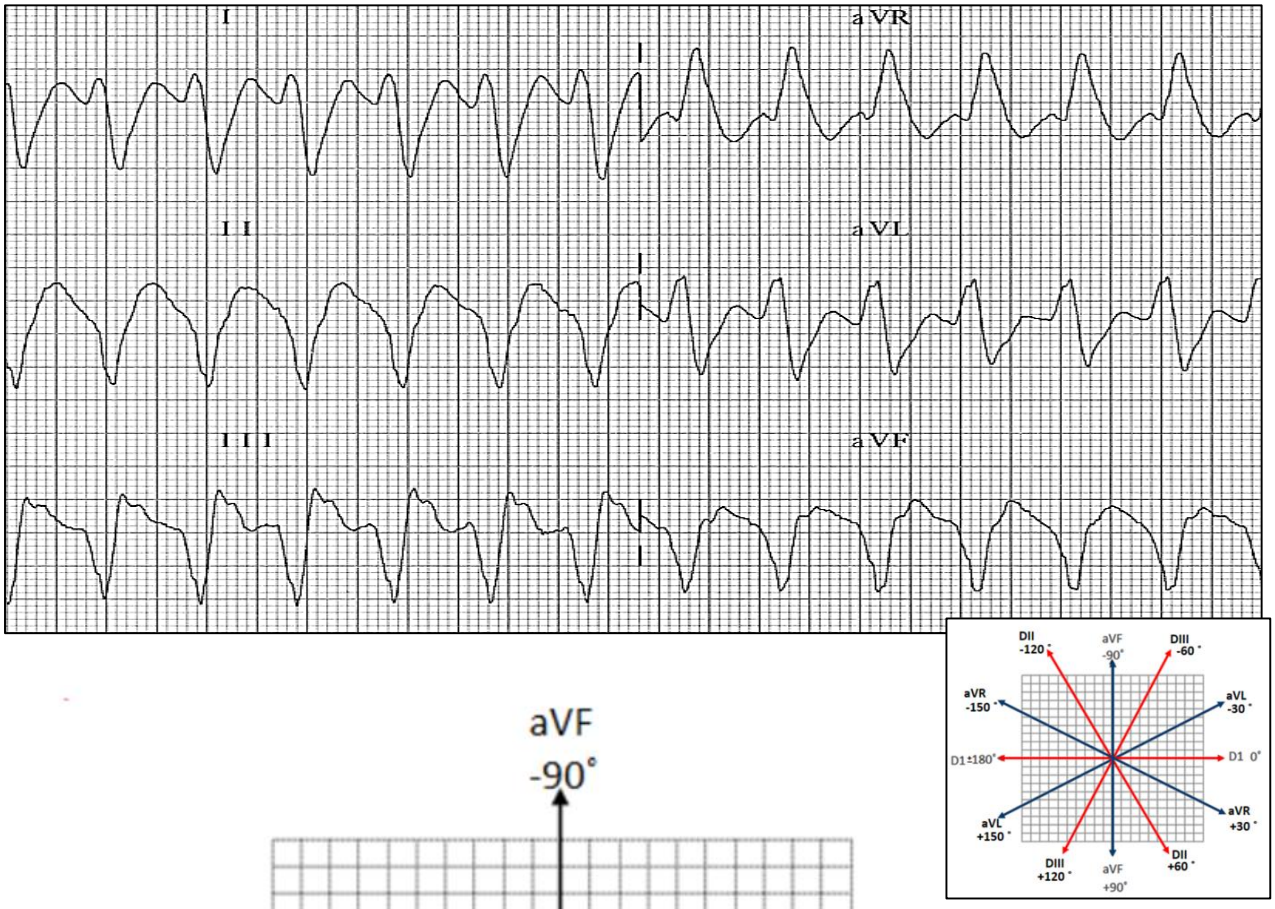

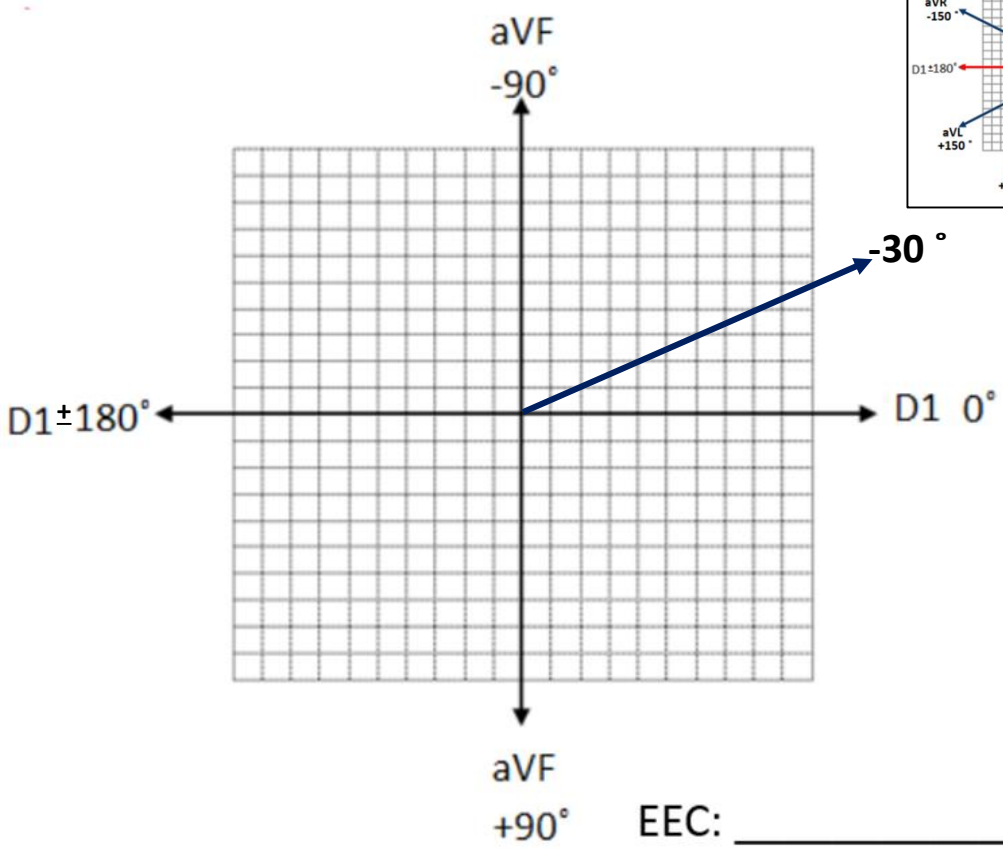

EEC: _____

Bloqueio de Ramo Direito...

Durante o bloqueio do ramo direito, o ventrículo direito não é ativado diretamente pelos impulsos que viajam através do ramo direito. No entanto, o ventrículo esquerdo ainda é ativado pelo ramo esquerdo. Esses impulsos são então capazes de percorrer o miocárdio do ventrículo esquerdo para o ventrículo direito e despolarizar o ventrículo direito desta maneira.

Como a condução através do miocárdio é mais lenta do que a condução através do Feixe de His-Purkinje, o complexo QRS é visto como sendo ampliado. O complexo QRS geralmente mostra uma deflexão extra que reflete a despolarização rápida do ventrículo esquerdo, seguida da despolarização mais lenta do ventrículo direito. Este ultimo fenômeno é denominado como *´´ Fenômeno de Superposição de dois (2) QRS´´ -(´´M´´)*

O Bloqueio de Ramo Direito se destaca por apresentar 3 CARACTERISTICAS importantes:

1.) DESPOLARIZAÇÃO SEPTAL ANORMAL

2.) PRIMEIRO SE DESPOLARIZA O VENTRICULO ESQUERDO.

3.) VENTRICULO ESQUERDO INICIA A DESPOLARIZAÇÃO DO VENTRICULO DIREITO.

Derivações usadas para apreciar BRD:
V1-V2 + Deriv. Laterais: (DI, aVL, V5 & V6)

Características no Eletrocardiograma:

1.) Fenômeno de dois (2) QRS nas derivações Septais (V1 e V2):
Principalmente (Sempre deve ser o primeiro lugar em observar)
Padrão (RSR ou rSR) formando um LETRA ´´M´´ ou Orelhas de Coelho.
2.) Duração de QRS > 120 segundos.
3.) Onda S alargada nas Derivações Laterais.
4.) Inversão de Onda T em derivações Septais (V1 e ou V2)
5.) Pode existir desvio do EEC para Direita.

Onda S Alargada



Vamos praticar...

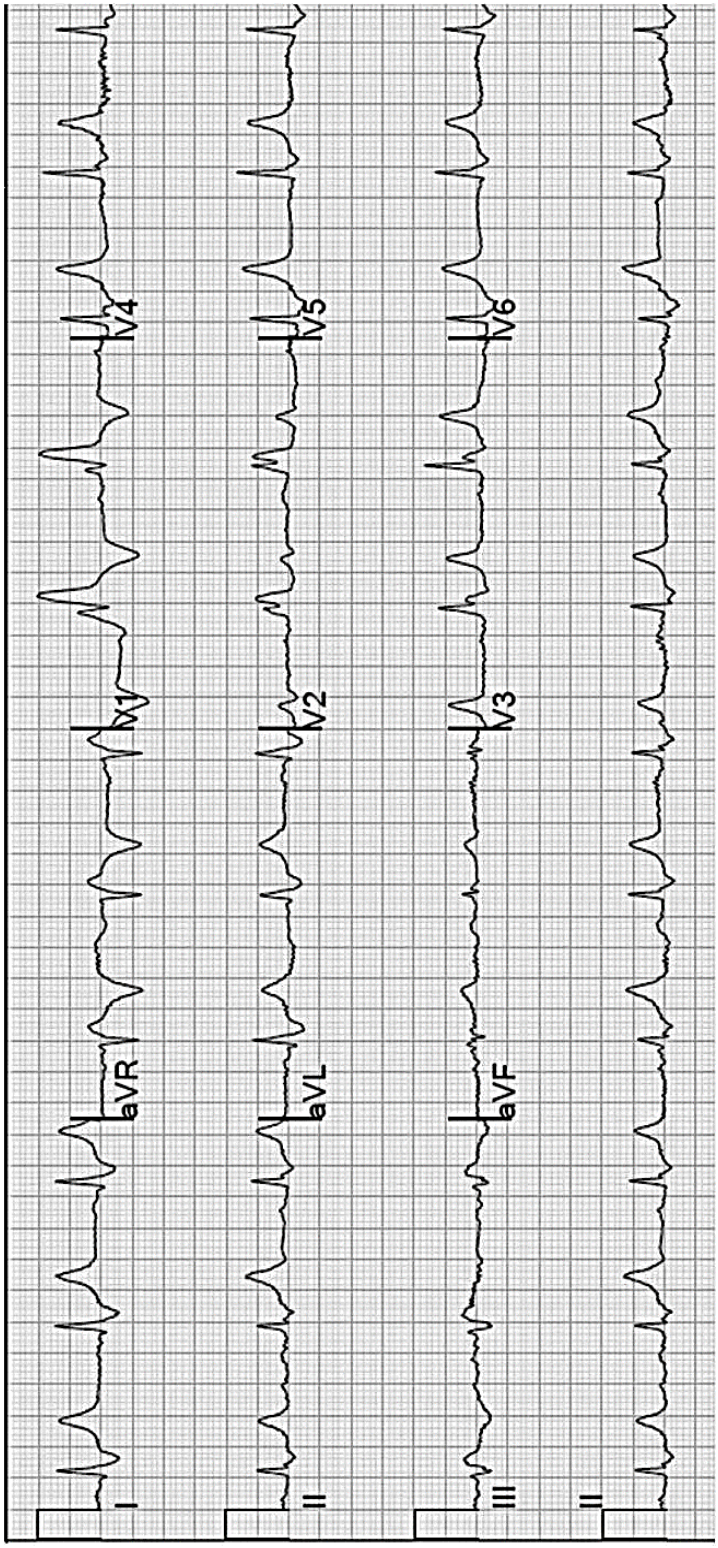

1 Impressão Geral: ☐ Normal ☐ Anormal

2 Calibração: ☐ Standard 1x - ☐ Standard 2X - ☐ Standard 0.5X ☐ Descalibrado

3 Frecuência Cardíaca: _____ bpm Intervalo PR: ☐ Normal ☐ Curto ☐ Prolongado

Ritmo: ☐ Regular ☐ Irregular Onda P: ☐ Sinusal ☐ Não Sinusal Bloqueio AV: ☐ I° ☐ II° ☐ III°

4 Progressão de Onda R: ☐ Normal ☐ Anormal Eixo Elétrico Cardíaco: ☐ Normal ☐ Direita

QRS: ☐ Alargado ☐ Curto Bloqueio de Ramo: ☐ Direito ☐ Esquerdo ☐ Esquerda ☐ Extrema Direita

Bloqueio de Fascicular: ☐ Anterior ☐ Posterior

5 Hipertrofia/Sobrecarga Atrial: ☐ Direita ☐ Esquerda

Hipertrofia/Sobrecarga Ventricular: ☐ Direita ☐ Esquerda

6 Isquemia/Infarto: ☐ ST ↓ ☐ ST ↑

☐ Septal ☐ Anterior ☐ Posterior

☐ Inferior ☐ V. Direito ☐ Lat. Esq.

Laudo Final:

Metodologia dos 6 Passos

I-CA-RIT-QRS-HIS-II

1 2 3 4 5 6

Vamos praticar...

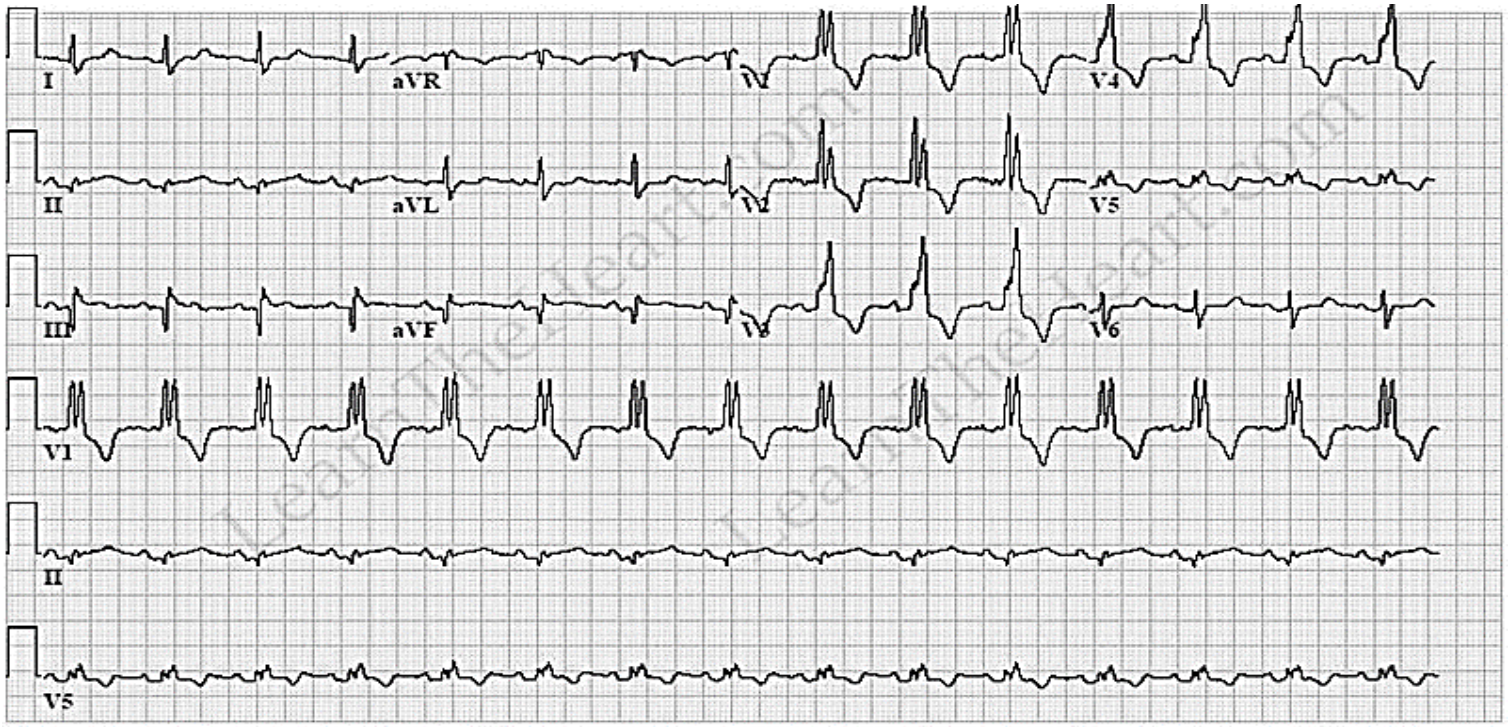

25mm/s 10mm/mV 40Hz 005C 12SL 254 CID: 28 EID:603 EDT: 10:36 15-APR-2005 ORDER:

1 Impressão Geral: ☐ Normal ☐ Anormal

2 Calibração: ☐ Standard 1x - ☐ Standard 2X - ☐ Standard 0.5X ☐ Descalibrado

3 Frecuência Cardiaca : _____ bpm Intervalo PR: ☐ Normal ☐ Curto ☐ Prolongado

Ritmo: ☐ Regular ☐ Irregular Onda P: ☐ Sinusal ☐ Não Sinusal Bloqueio AV : ☐ I° ☐ II° ☐ III°

4 Progressão de Onda R: ☐ Normal ☐ Anormal Eixo Elétrico Cardíaco: ☐ Normal ☐ Direita ☐ Esquerda ☐ Extrema Direita

QRS: ☐ Alargado ☐ Curto Bloqueio de Ramo: ☐ Direito ☐ Esquerdo

Bloqueio de Fascicular: ☐ Anterior ☐ Posterior

5 Hipertrofia/Sobrecarga Atrial: ☐ Direita ☐ Esquerda

Hipertrofia/Sobrecarga Ventricular: ☐ Direita ☐ Esquerda

6 Isquemia/Infarto: ☐ ST ↓ ☐ ST ↑

☐ Septal ☐ Anterior ☐ Posterior

☐ Inferior ☐ V. Direito ☐ Lat. Esq.

Laudo Final:

Metodologia dos 6 Passos

I-CA-RIT-QRS-HIS-II

1 2 3 4 5 6

Bloqueio de Ramo Esquerdo...

Durante o bloqueio do ramo esquerdo, o ventrículo direito é ativado diretamente pelos impulsos que viajam através do ramo direito e o ventrículo esquerdo não é ativado pelo ramo esquerdo. Esses impulsos são então capazes de percorrer o miocárdio do ventrículo direito para o ventrículo esquerdo e despolarizar o ventrículo esquerdo desta maneira.

4 CARACTERISTICAS:

Derivações usadas para apreciar BRE:
V1-V2 + Deriv. Laterais: (DI, aVL, V5 & V6)

1.) DESPOLARIZAÇÃO DO SEPTUM SERÁ ANORMAL DE DIREITA A ESQUERDA.

2.) VENTRICULO DIREITO SE DESPOLARIZA NORMALMENTE.

3.) IMPULSO VIAJA LENTAMENTE DO VENTRICULO DIREITO PARA O VENTRICULO ESQUERDO.

4.) TAMBEM TEM FENOMENO DE 2 QRS... (EM MENOS INTENSIDADE).

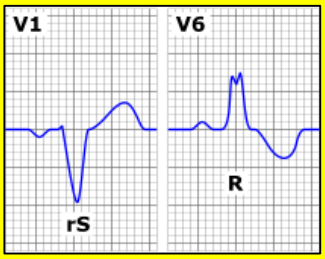

Caracteristicas no ECG (5 PASSOS):

1er Passo: V1 e V2 → Padrão : (rS) e Ausencia de de Onda Q.
2do Passo: QRS Alargado (>120 seg)
3ro Passo: Deriv. Laterais → padrão: A.) RsR (↑) B.) R Entalhada C.) Onda R monofásica
4to Passo: PODE TER DESVIO EIXO PARA ESQUERDA
5to Passo: ↑ST

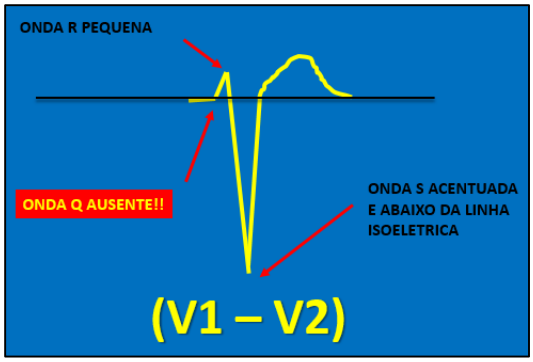

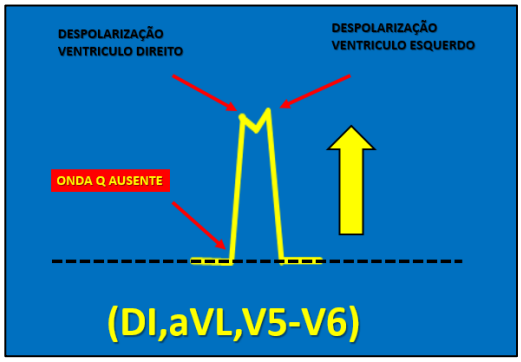

Bloqueio de Ramo Esquerdo...

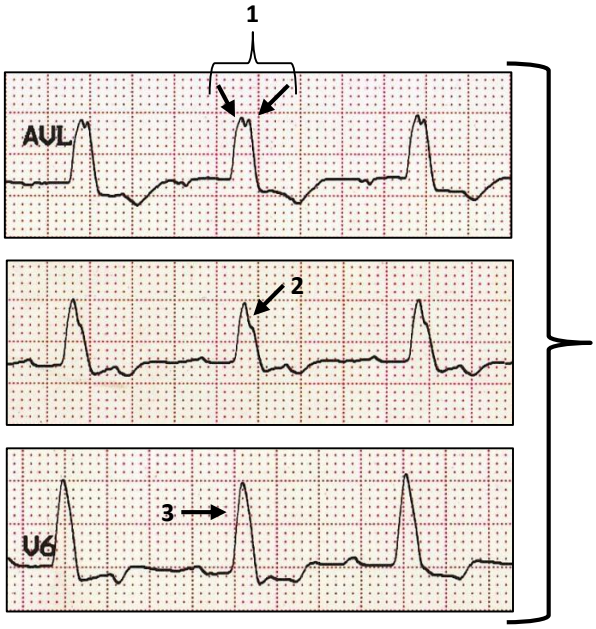

A formato da onda R nas derivações laterais pode variar apresentando a seguintes morfologias:

1.) Fenômeno de 2 QRS .
2.) Onda R entalhado.
3.) Onda R monofásica.

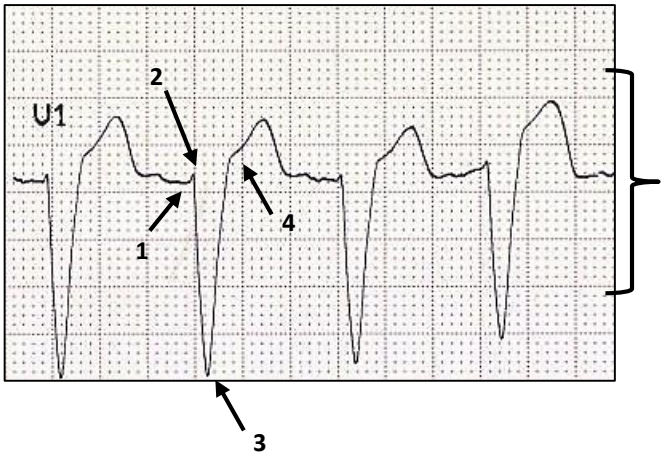

A formato do complexo QRS nas derivações septais (V1 e V2) apresentam a seguintes caraterísticas:

1.) Ausência de Onda Q.
2.) Onda R pequena.
3.) Onda S grande.
4.) ↑ST

Criterios de Sgarbosa:
Estes critérios ajudam diferenciar um: BRE sem IAM vs BRE com IAM.

CAUSAS DE BRE:

- **Estenose aortica**
- **Doença cardíaca isquêmica**
- **Hipertensão**
- **Cardiomiopatia dilatada**
- **Infarto de Cara Anterior**
- **Doença degenerativa primária (fibrose) do sistema condutor (Doença de Lenegre)**
- **Hiperkaliemia**
- **Toxicidade por digoxina**

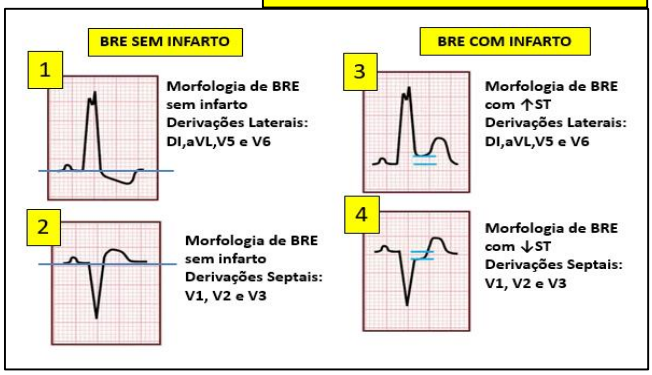

Vamos praticar...

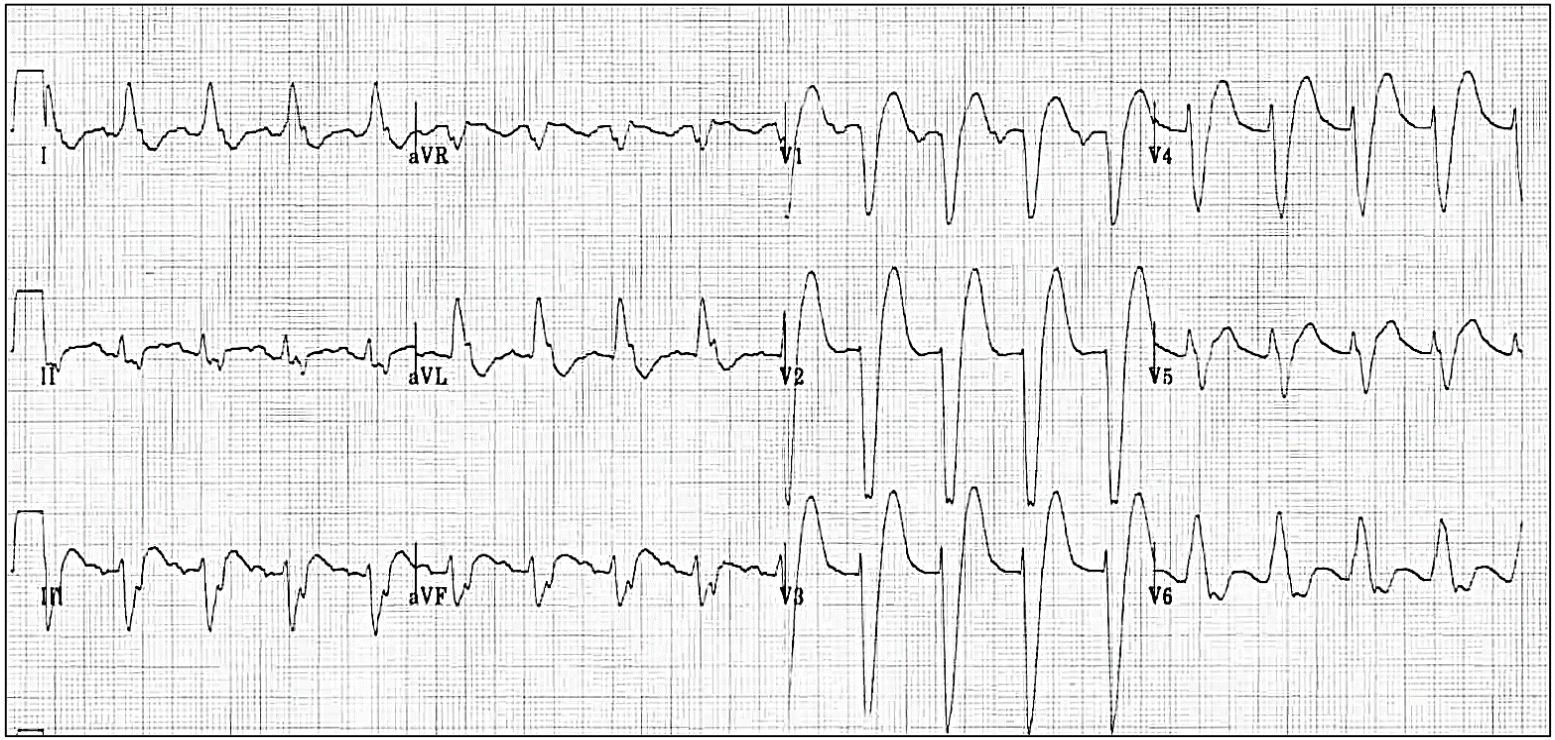

1 Impressão Geral: ☐ Normal ☐ Anormal

2 Calibração: ☐ Standard 1x - ☐ Standard 2X - ☐ Standard 0.5X ☐ Descalibrado

3 Frecuência Cardiaca : _____ bpm Intervalo PR: ☐ Normal ☐ Curto ☐ Prolongado

Ritmo: ☐ Regular ☐ Irregular Onda P: ☐ Sinusal ☐ Não Sinusal Bloqueio AV : ☐ I° ☐ II° ☐ III°

4 Progressão de Onda R: ☐ Normal ☐ Anormal Eixo Elétrico Cardíaco: ☐ Normal ☐ Direita ☐ Esquerda ☐ Extrema Direita

QRS: ☐ Alargado ☐ Curto Bloqueio de Ramo: ☐ Direito ☐ Esquerdo

Bloqueio de Fascicular: ☐ Anterior ☐ Posterior

5 Hipertrofia/Sobrecarga Atrial: ☐ Direita ☐ Esquerda

Hipertrofia/Sobrecarga Ventricular: ☐ Direita ☐ Esquerda

6 Isquemia/Infarto: ☐ ST ↓ ☐ ST ↑

☐ Septal ☐ Anterior ☐ Posterior

☐ Inferior ☐ V. Direito ☐ Lat. Esq.

Laudo Final:

Metodologia dos 6 Passos

I-CA-RIT-QRS-HIS-II

1 2 3 4 5 6

ECG
citem TREINAMENTOS

Vamos praticar...

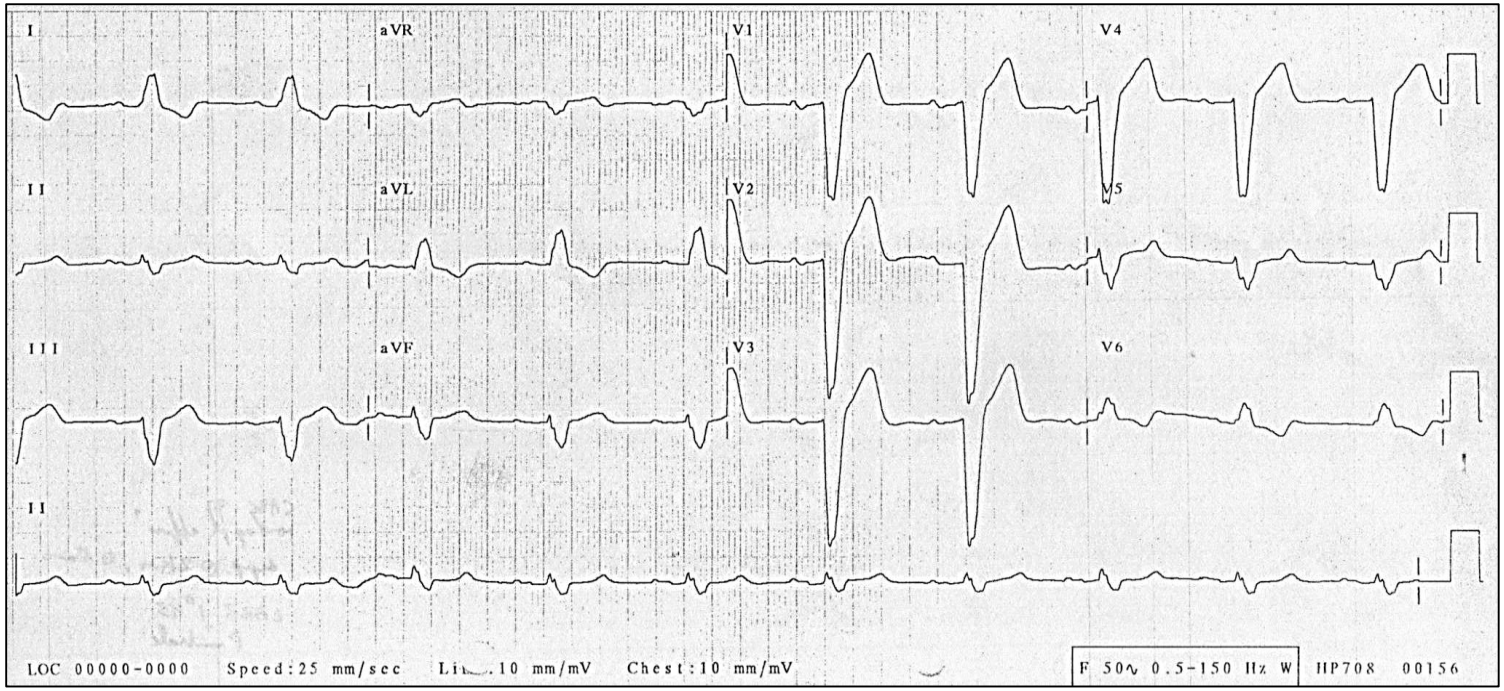

1 Impressão Geral: ☐ Normal ☐ Anormal

2 Calibração: ☐ Standard 1x - ☐ Standard 2X - ☐ Standard 0.5X ☐ Descalibrado

3 Frecuência Cardiaca : _____ bpm Intervalo PR: ☐ Normal ☐ Curto ☐ Prolongado

Ritmo: ☐ Regular ☐ Irregular Onda P: ☐ Sinusal ☐ Não Sinusal Bloqueio AV : ☐ I° ☐ II° ☐ III°

4 Progressão de Onda R: ☐ Normal ☐ Anormal Eixo Elétrico Cardíaco: ☐ Normal ☐ Direita ☐ Esquerda ☐ Extrema Direita

QRS: ☐ Alargado ☐ Curto Bloqueio de Ramo: ☐ Direito ☐ Esquerdo

Bloqueio de Fascicular: ☐ Anterior ☐ Posterior

5 Hipertrofia/Sobrecarga Atrial: ☐ Direita ☐ Esquerda

Hipertrofia/Sobrecarga Ventricular: ☐ Direita ☐ Esquerda

6 Isquemia/Infarto: ☐ ST ↓ ☐ ST ↑

☐ Septal ☐ Anterior ☐ Posterior

☐ Inferior ☐ V. Direito ☐ Lat. Esq.

Laudo Final:

Metodologia dos 6 Passos

I-CA-RIT-QRS-HIS-II

1 2 3 4 5 6

Vamos praticar...

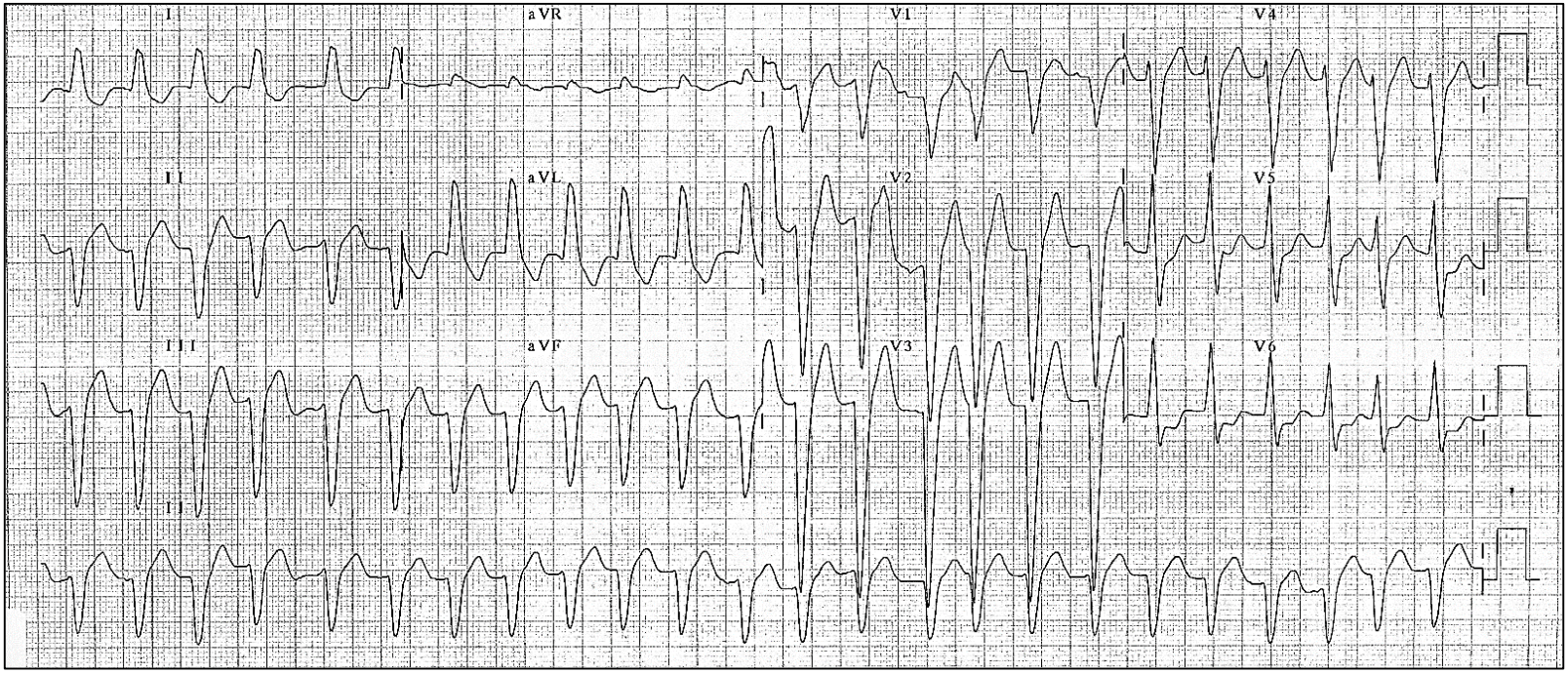

1 Impressão Geral: ☐ Normal ☐ Anormal

2 Calibração: ☐ Standard 1x - ☐ Standard 2X - ☐ Standard 0.5X ☐ Descalibrado

3 Frecuência Cardiaca : _____ bpm Intervalo PR: ☐ Normal ☐ Curto ☐ Prolongado

Ritmo: ☐ Regular ☐ Irregular Onda P: ☐ Sinusal ☐ Não Sinusal Bloqueio AV : ☐ I° ☐ II° ☐ III°

4 Progressão de Onda R: ☐ Normal ☐ Anormal Eixo Elétrico Cardíaco: ☐ Normal ☐ Direita ☐ Esquerda ☐ Extrema Direita

QRS: ☐ Alargado ☐ Curto Bloqueio de Ramo: ☐ Direito ☐ Esquerdo

Bloqueio de Fascicular: ☐ Anterior ☐ Posterior

5 Hipertrofia/Sobrecarga Atrial: ☐ Direita ☐ Esquerda

Hipertrofia/Sobrecarga Ventricular: ☐ Direita ☐ Esquerda

6 Isquemia/Infarto: ☐ ST ↓ ☐ ST ↑

☐ Septal ☐ Anterior ☐ Posterior

☐ Inferior ☐ V. Direito ☐ Lat. Esq.

Laudo Final:

Metodologia dos 6 Passos

I-CA-RIT-QRS-HIS-II

1 2 3 4 5 6

Vamos praticar...

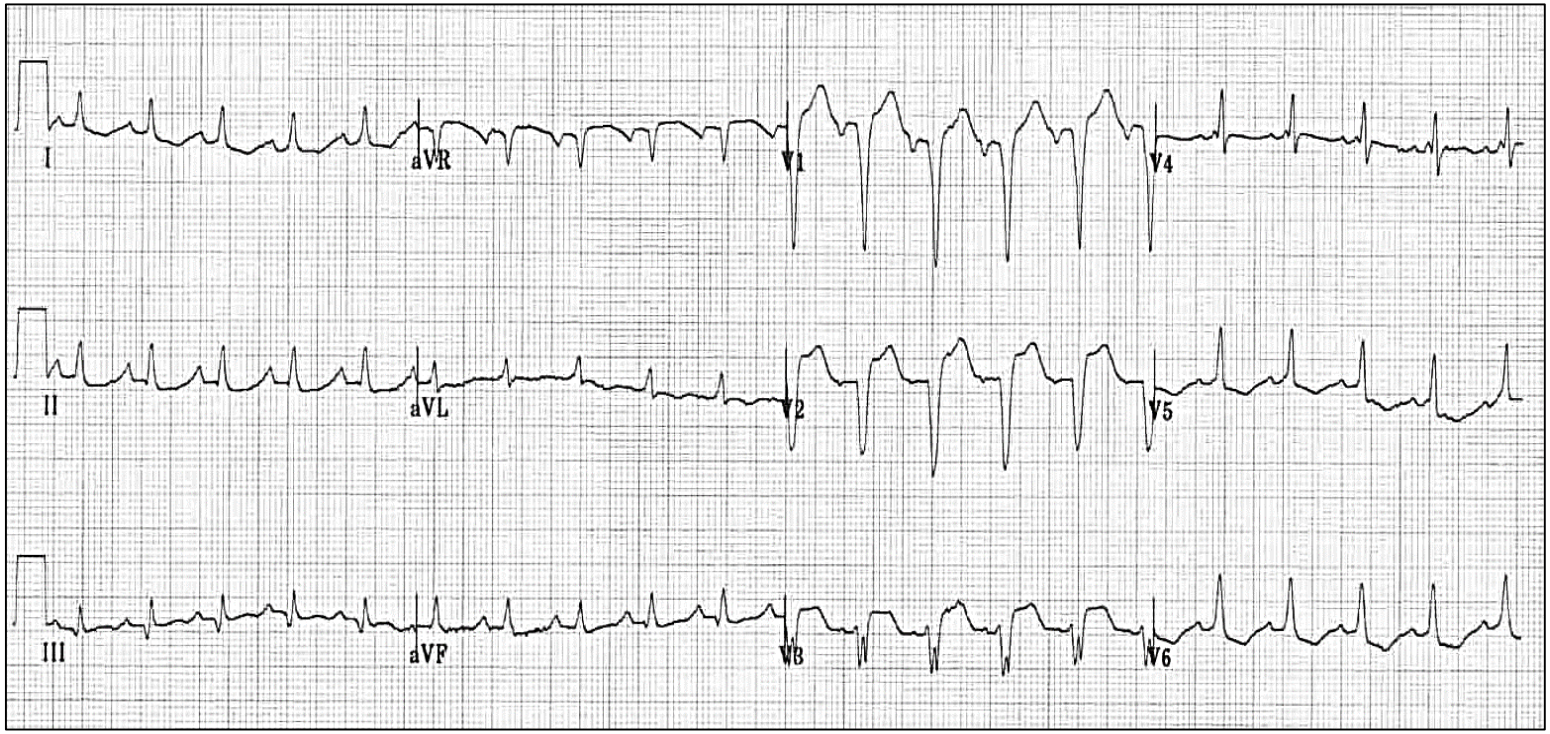

1 Impressão Geral: ☐ Normal ☐ Anormal

2 Calibração: ☐ Standard 1x - ☐ Standard 2X - ☐ Standard 0.5X ☐ Descalibrado

3 Frecuência Cardiaca : _____ bpm Intervalo PR: ☐ Normal ☐ Curto ☐ Prolongado

Ritmo: ☐ Regular ☐ Irregular Onda P: ☐ Sinusal ☐ Não Sinusal Bloqueio AV : ☐ I° ☐ II° ☐ III°

4 Progressão de Onda R: ☐ Normal ☐ Anormal Eixo Elétrico Cardíaco: ☐ Normal ☐ Direita ☐ Esquerda ☐ Extrema Direita

QRS: ☐ Alargado ☐ Curto Bloqueio de Ramo: ☐ Direito ☐ Esquerdo

Bloqueio de Fascicular: ☐ Anterior ☐ Posterior

5 Hipertrofia/Sobrecarga Atrial: ☐ Direita ☐ Esquerda

Hipertrofia/Sobrecarga Ventricular: ☐ Direita ☐ Esquerda

6 Isquemia/Infarto: ☐ ST ↓ ☐ ST ↑

☐ Septal ☐ Anterior ☐ Posterior

☐ Inferior ☐ V. Direito ☐ Lat. Esq.

Laudo Final:

Metodologia dos 6 Passos

I-CA-RIT-QRS-HIS-II

1 2 3 4 5 6

Técnica da Seta (BRD vs BRE)

Existe uma maneira rápida e simples que permite diferenciar um ***BRD vs BRE*** usando a técnica da **seta** sempre usando as derivações **(V1 e V2)**. Para entender melhor esta ***técnica da seta,*** vamos imaginar que estamos ***dirigindo um carro***.

Quando viramos para direita: levantamos a seta para ↑ **(Correlacionar com figura A)**
Quando viramos para esquerda: descemos a seta para ↓.

Correlação Clinica:

- **Se observamos a (figura B) no ponto J e retrocedemos sobre a linha de base vemos uma deflexão ascendente (↑) o qual e compatível com BRD.**
- **Se observamos a (figura C) no ponto J e retrocedemos sobre a linha de base vemos uma deflexão descendente (↓) o qual e compatível com BRE.**

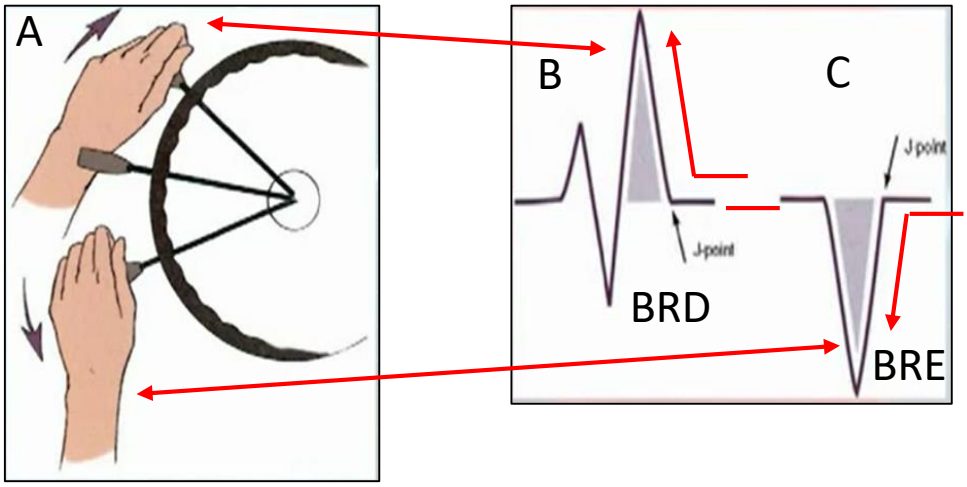

BRD

BRE

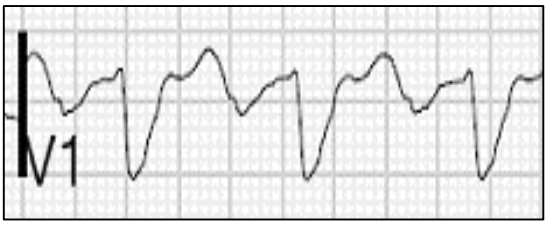

Entendendo Bloqueio Fascicular

Quando falamos em bloqueios fasciculares nos referimos ao fascículo anterior ou posterior do ramo esquerdo. Para poder diferenciar ambos usamos uma serie de critérios que analisa **4 componenetes**:

1.) Eixo Elétrico Cardíaco do Coração: (D1 e aVF)
2) Tamanho da onda q em D1 e onda r em D3
3.) Progressao da Onda R em D1, D2 e D3.
4.) Associação de Bloqueio de Ramo

BLOQ. FASCICULAR ANTERIOR VS BLOQ. FASCICULAR POSTERIOR

BLOQ. FASCICULAR ANTERIOR	BLOQ. FASCICULAR POSTERIOR
1.) DESVIO DO EIXO PARA ESQUERDA	1.) DESVIO DO EIXO PARA DIREITA
DI: ▲	DI: ▼
aVF: ▼	aVF: ▲
	CRITERIOS DE EXCLUSÃO - HIPERTROF VENT ESQ. - DPOC - TEP - INFARTO ANT. LAT
2.) qR1-rS3	2.) qR3-rS1
3.) DI: QRS (+)	3.) DI: QRS (-)
4.) DII: QRS (-)	4.) DII: QRS (-/+) BIFASICO
5.) DIII: QRS (-)	5.) DIII: QRS (+)
PODE ESTAR ASSOCIADO COM BLOQ DE RAMO	PODE ESTAR ASSOCIADO COM BLOQ DE RAMO

Metodologia dos 6 Passos

I-CA-RIT-QRS-HIS-II

1 2 3 4 5 6

Vamos praticar BFA...

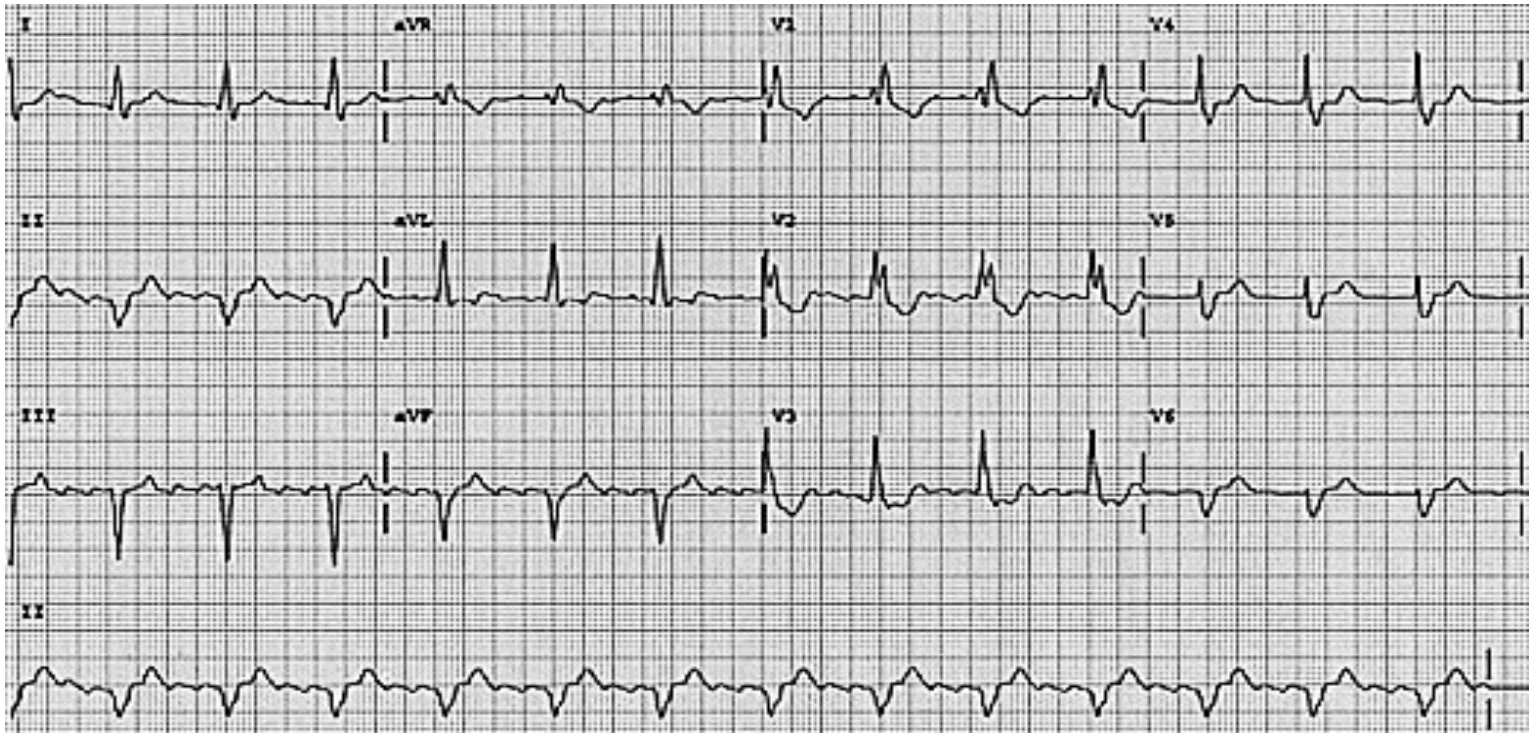

1 Impressão Geral: ☐ Normal ☐ Anormal

2 Calibração: ☐ Standard 1x - ☐ Standard 2X - ☐ Standard 0.5X ☐ Descalibrado

3 Frecuência Cardiaca : _____ bpm Intervalo PR: ☐ Normal ☐ Curto ☐ Prolongado

Ritmo: ☐ Regular ☐ Irregular Onda P: ☐ Sinusal ☐ Não Sinusal Bloqueio AV : ☐ I° ☐ II° ☐ III°

4 Progressão de Onda R: ☐ Normal ☐ Anormal Eixo Elétrico Cardíaco: ☐ Normal ☐ Direita ☐ Esquerda ☐ Extrema Direita

QRS: ☐ Alargado ☐ Curto Bloqueio de Ramo: ☐ Direito ☐ Esquerdo

Bloqueio de Fascicular: ☐ Anterior ☐ Posterior

5 Hipertrofia/Sobrecarga Atrial: ☐ Direita ☐ Esquerda

Hipertrofia/Sobrecarga Ventricular: ☐ Direita ☐ Esquerda

6 Isquemia/Infarto: ☐ ST ↓ ☐ ST ↑

☐ Septal ☐ Anterior ☐ Posterior

☐ Inferior ☐ V. Direito ☐ Lat. Esq.

Laudo Final:

BLOQ. FASCICULAR ANTERIOR

1.) DESVIO DO EIXO PARA ESQUERDA

DI: ▲

aVF: ▼

2.) qR1-rS3

3.) DI: QRS (+)

4.) DII: QRS (-)

5.) DIII: QRS (-)

PODE ESTAR ASSOCIADO COM BLOQ DE RAMO

Metodologia dos 6 Passos

I-CA-RIT-QRS-HIS-II

1 2 3 4 5 6

ECG
citem TREINAMENTOS

Vamos praticar BFA...

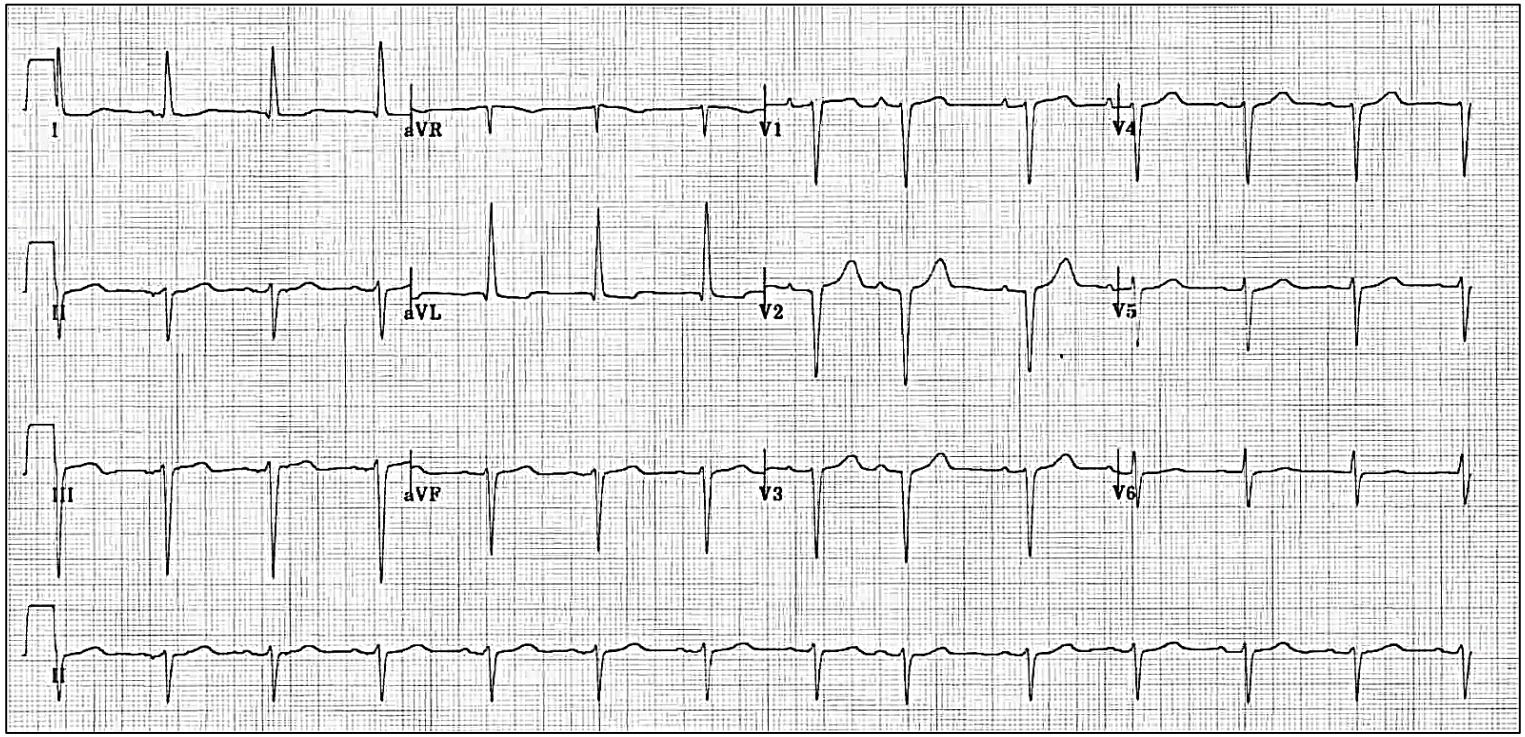

1 Impressão Geral: ☐ Normal ☐ Anormal

2 Calibração: ☐ Standard 1x - ☐ Standard 2X - ☐ Standard 0.5X ☐ Descalibrado

3 Frecuência Cardiaca : _____ bpm Intervalo PR: ☐ Normal ☐ Curto ☐ Prolongado

Ritmo: ☐ Regular ☐ Irregular Onda P: ☐ Sinusal ☐ Não Sinusal Bloqueio AV : ☐ I° ☐ II° ☐ III°

4 Progressão de Onda R: ☐ Normal ☐ Anormal Eixo Elétrico Cardíaco: ☐ Normal ☐ Direita ☐ Esquerda ☐ Extrema Direita

QRS: ☐ Alargado ☐ Curto Bloqueio de Ramo: ☐ Direito ☐ Esquerdo

Bloqueio de Fascicular: ☐ Anterior ☐ Posterior

5 Hipertrofia/Sobrecarga Atrial: ☐ Direita ☐ Esquerda

Hipertrofia/Sobrecarga Ventricular: ☐ Direita ☐ Esquerda

6 Isquemia/Infarto: ☐ ST ↓ ☐ ST ↑

☐ Septal ☐ Anterior ☐ Posterior

☐ Inferior ☐ V. Direito ☐ Lat. Esq.

Laudo Final:

BLOQ. FASCICULAR ANTERIOR

1.) DESVIO DO EIXO PARA ESQUERDA

DI: ▲

aVF: ▼

2.) qR1-rS3

3.) DI: QRS (+)

4.) DII: QRS (-)

5.) DIII: QRS (-)

PODE ESTAR ASSOCIADO COM BLOQ DE RAMO

Metodologia dos 6 Passos

I-CA-RIT-QRS-HIS-II

1 2 3 4 5 6

Vamos praticar BTF...

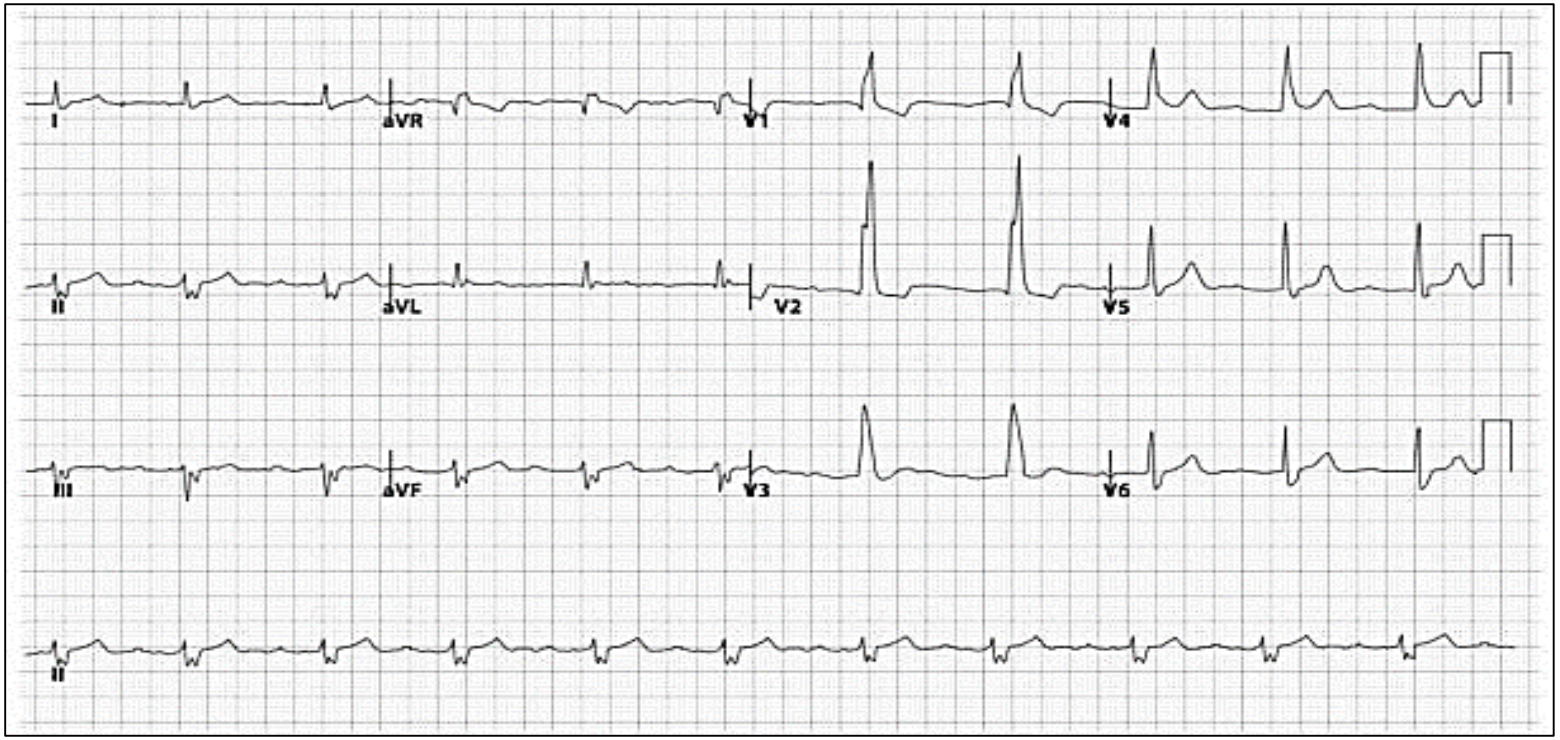

1 Impressão Geral: ☐ Normal ☐ Anormal

2 Calibração: ☐ Standard 1x - ☐ Standard 2X - ☐ Standard 0.5X ☐ Descalibrado

3 Frecuência Cardiaca : _____ bpm Intervalo PR: ☐ Normal ☐ Curto ☐ Prolongado

Ritmo: ☐ Regular ☐ Irregular Onda P: ☐ Sinusal ☐ Não Sinusal Bloqueio AV : ☐ I° ☐ II° ☐ III°

4 Progressão de Onda R: ☐ Normal ☐ Anormal Eixo Elétrico Cardíaco: ☐ Normal ☐ Direita ☐ Esquerda ☐ Extrema Direita

QRS: ☐ Alargado ☐ Curto Bloqueio de Ramo: ☐ Direito ☐ Esquerdo

Bloqueio de Fascicular: ☐ Anterior ☐ Posterior

5 Hipertrofia/Sobrecarga Atrial: ☐ Direita ☐ Esquerda

Hipertrofia/Sobrecarga Ventricular: ☐ Direita ☐ Esquerda

6 Isquemia/Infarto: ☐ ST ↓ ☐ ST ↑

☐ Septal ☐ Anterior ☐ Posterior

☐ Inferior ☐ V. Direito ☐ Lat. Esq.

Laudo Final:

BLOQ. FASCICULAR ANTERIOR

1.) DESVIO DO EIXO PARA ESQUERDA

DI: ▲

aVF: ▼

2.) qR1-rS3

3.) DI: QRS (+)

4.) DII: QRS (-)

5.) DIII: QRS (-)

PODE ESTAR ASSOCIADO COM BLOQ DE RAMO

Metodologia dos 6 Passos

I-CA-RIT-QRS-HIS-II

1 2 3 4 5 6

Vamos praticar BFA...

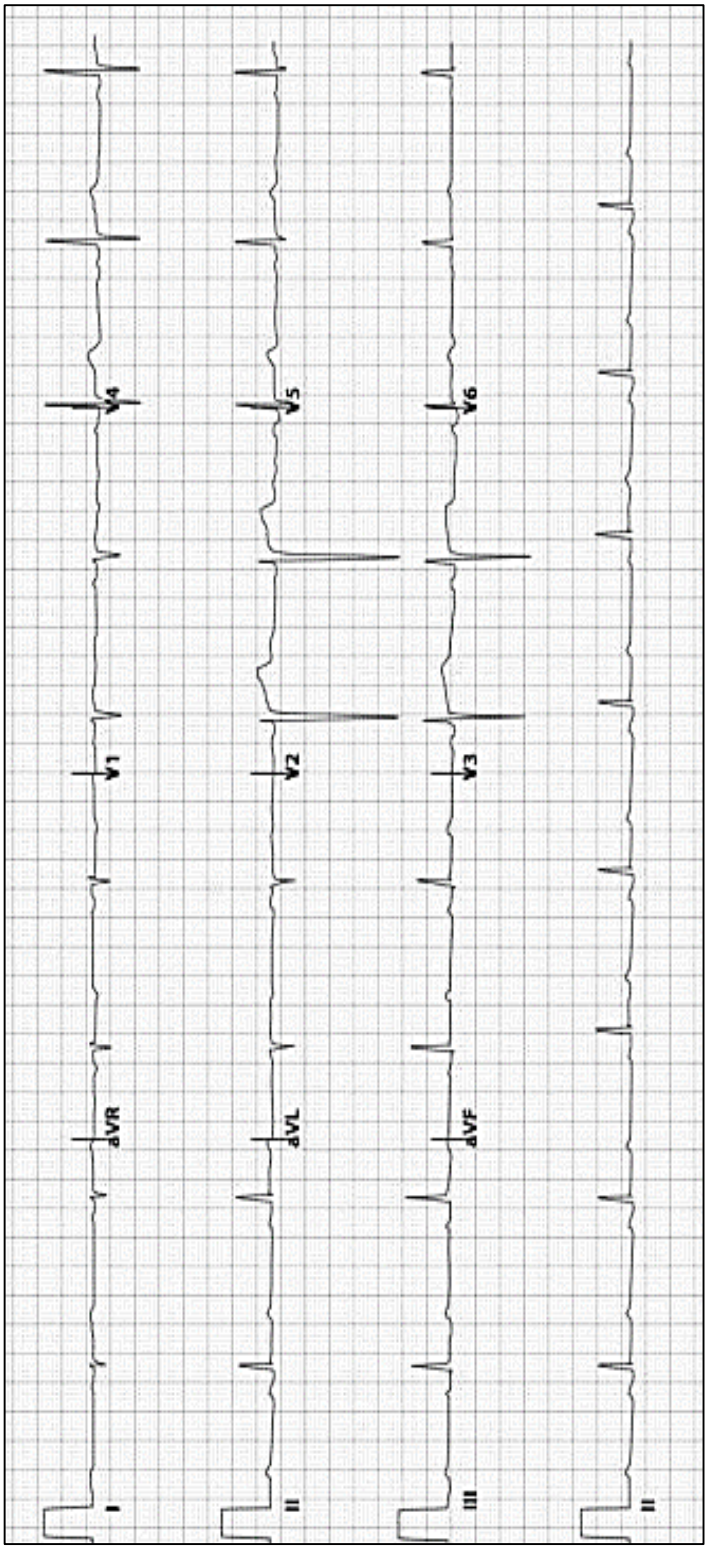

1 Impressão Geral: ☐ Normal ☐ Anormal

2 Calibração: ☐ Standard 1x - ☐ Standard 2X - ☐ Standard 0.5X ☐ Descalibrado

3 Frequência Cardíaca: _____ bpm Intervalo PR: ☐ Normal ☐ Curto ☐ Prolongado

Ritmo: ☐ Regular ☐ Irregular Onda P: ☐ Sinusal ☐ Não Sinusal Bloqueio AV: I° ☐ II° ☐ III°

4 Progressão de Onda R: ☐ Normal ☐ Anormal Eixo Elétrico Cardíaco: ☐ Normal ☐ Direita

QRS: ☐ Alargado ☐ Curto Bloqueio de Ramo: ☐ Direito ☐ Esquerdo ☐ Esquerda ☐ Extrema Direita

Bloqueio de Fascicular: ☐ Anterior ☐ Posterior

5 Hipertrofia/Sobrecarga Atrial: ☐ Direita ☐ Esquerda

Hipertrofia/Sobrecarga Ventricular: ☐ Direita ☐ Esquerda

6 Isquemia/Infarto: ☐ ST ↓ ☐ ST ↑

☐ Septal ☐ Anterior ☐ Posterior

☐ Inferior ☐ V. Direito ☐ Lat. Esq.

Laudo Final:

BLOQ. FASCICULAR ANTERIOR

1.) DESVIO DO EIXO PARA ESQUERDA

DI: ▲

aVF: ▼

2.) qR1-rS3

3.) DI: QRS (+)

4.) DII: QRS (-)

5.) DIII: QRS (-)

PODE ESTAR ASSOCIADO COM BLOQ DE RAMO

Metodologia dos 6 Passos

I-CA-RIT-QRS-HIS-II

① ② ③ ④ ⑤ ⑥

Vamos praticar BFP...

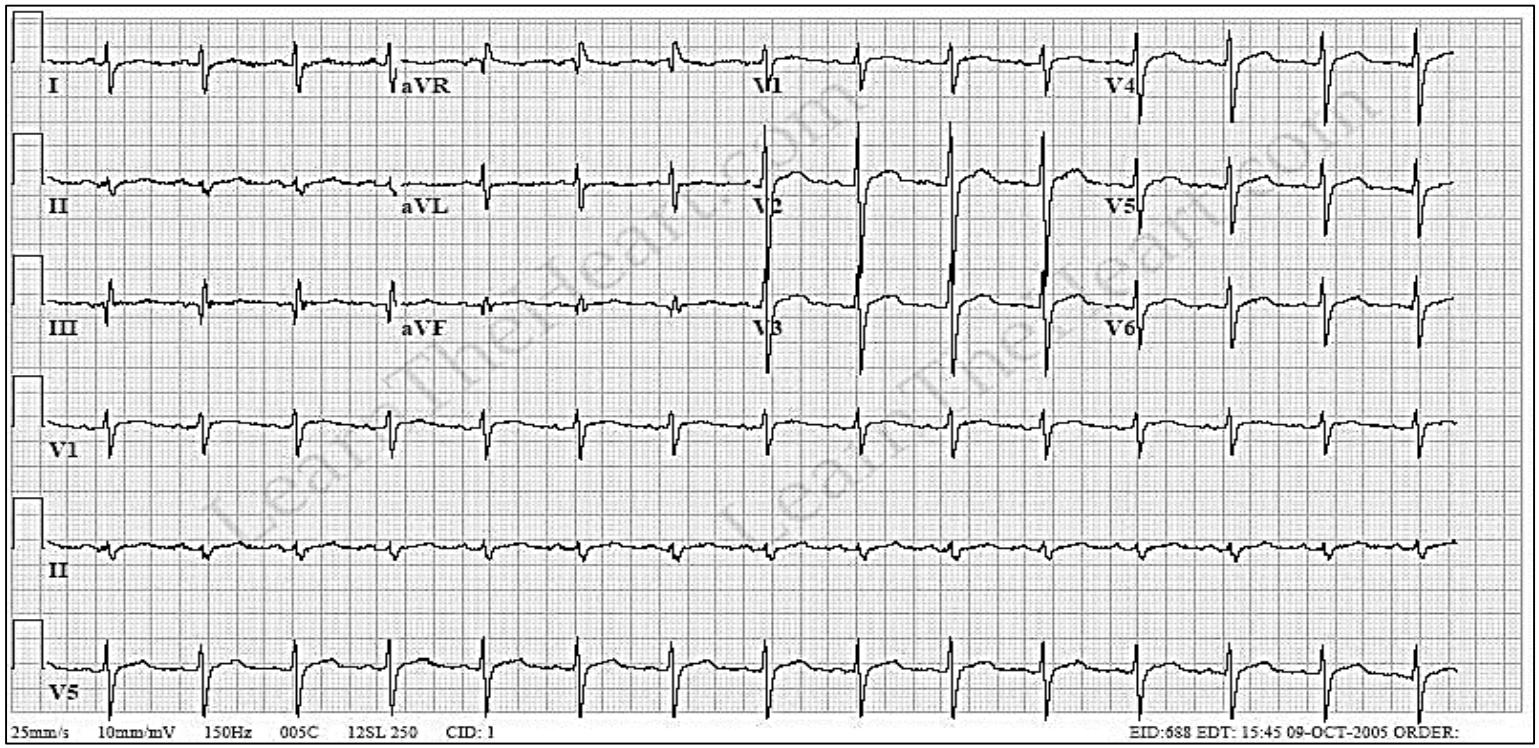

1 Impressão Geral: ☐ Normal ☐ Anormal

2 Calibração: ☐ Standard 1x - ☐ Standard 2X - ☐ Standard 0.5X ☐ Descalibrado

3 Frecuência Cardiaca : _____ bpm Intervalo PR: ☐ Normal ☐ Curto ☐ Prolongado

Ritmo: ☐ Regular ☐ Irregular Onda P: ☐ Sinusal ☐ Não Sinusal Bloqueio AV : ☐ I° ☐ II° ☐ III°

4 Progressão de Onda R: ☐ Normal ☐ Anormal Eixo Elétrico Cardíaco: ☐ Normal ☐ Direita ☐ Esquerda ☐ Extrema Direita

QRS: ☐ Alargado ☐ Curto Bloqueio de Ramo: ☐ Direito ☐ Esquerdo

Bloqueio de Fascicular: ☐ Anterior ☐ Posterior

5 Hipertrofia/Sobrecarga Atrial: ☐ Direita ☐ Esquerda

Hipertrofia/Sobrecarga Ventricular: ☐ Direita ☐ Esquerda

6 Isquemia/Infarto: ☐ ST ↓ ☐ ST ↑

☐ Septal ☐ Anterior ☐ Posterior

☐ Inferior ☐ V. Direito ☐ Lat. Esq.

Laudo Final:

BLOQ. FASCICULAR POSTERIOR

1.) DESVIO DO EIXO PARA DIREITA

DI: ▼

aVF: ▲

CRITERIOS DE EXCLUSÃO
- HIPERTROF VENT ESQ.
- DPOC
- TEP
- INFARTO ANT. LAT

2.) qR3-rS1

3.) DI: QRS (-)

4.) DII: QRS (-/+) BIFASICO

5.) DIII: QRS (+)

PODE ESTAR ASSOCIADO COM BLOQ DE RAMO

Metodologia dos 6 Passos

I-CA-RIT-QRS-HIS-II

1 2 3 4 5 6

Vamos praticar BFP...

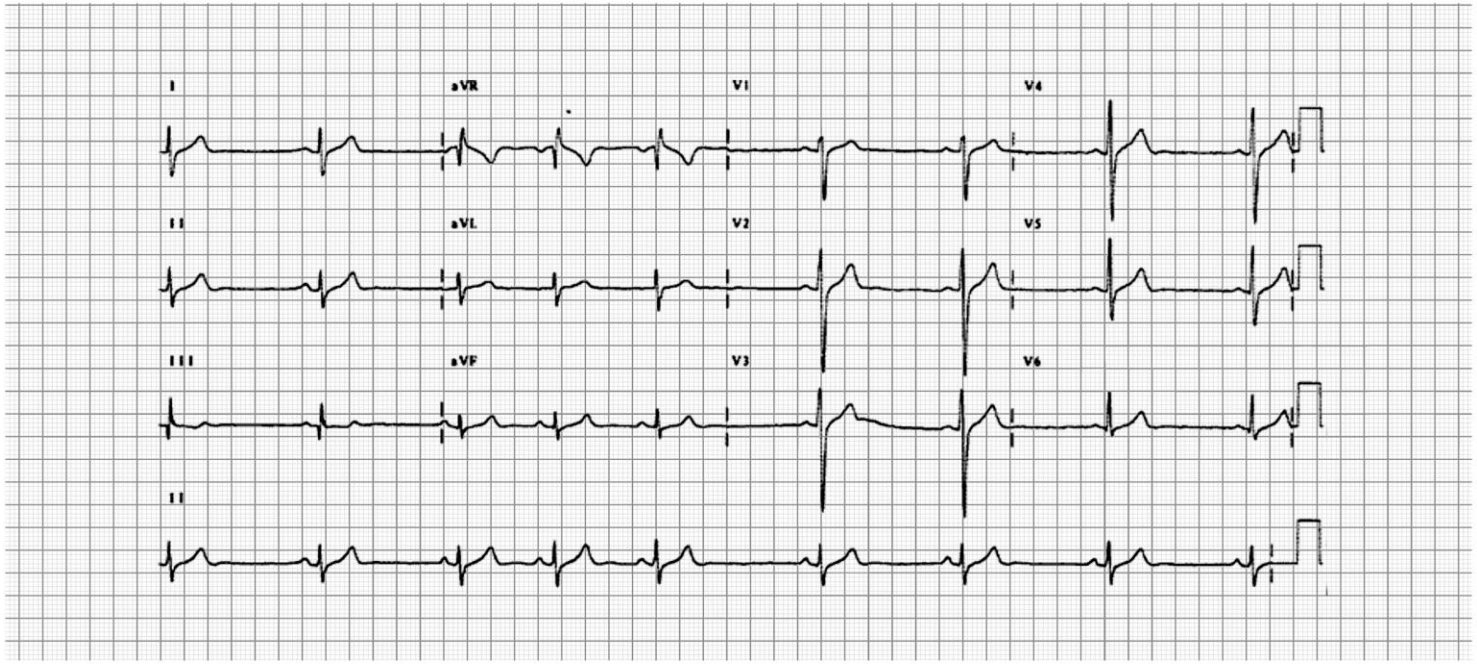

1 Impressão Geral: ☐ Normal ☐ Anormal

2 Calibração: ☐ Standard 1x - ☐ Standard 2X - ☐ Standard 0.5X ☐ Descalibrado

3 Frecuência Cardiaca : _____ bpm Intervalo PR: ☐ Normal ☐ Curto ☐ Prolongado

Ritmo: ☐ Regular ☐ Irregular Onda P: ☐ Sinusal ☐ Não Sinusal Bloqueio AV : ☐ I° ☐ II° ☐ III°

4 Progressão de Onda R: ☐ Normal ☐ Anormal Eixo Elétrico Cardíaco: ☐ Normal ☐ Direita ☐ Esquerda ☐ Extrema Direita

QRS: ☐ Alargado ☐ Curto Bloqueio de Ramo: ☐ Direito ☐ Esquerdo

Bloqueio de Fascicular: ☐ Anterior ☐ Posterior

5 Hipertrofia/Sobrecarga Atrial: ☐ Direita ☐ Esquerda

Hipertrofia/Sobrecarga Ventricular: ☐ Direita ☐ Esquerda

6 Isquemia/Infarto: ☐ ST ↓ ☐ ST ↑

☐ Septal ☐ Anterior ☐ Posterior

☐ Inferior ☐ V. Direito ☐ Lat. Esq.

Laudo Final:

BLOQ. FASCICULAR POSTERIOR

1.) DESVIO DO EIXO PARA DIREITA

DI: ▼

aVF: ▲

CRITERIOS DE EXCLUSÃO
- HIPERTROF VENT ESQ.
- DPOC
- TEP
- INFARTO ANT. LAT

2.) qR3-rS1

3.) DI: QRS (-)

4.) DII: QRS (-/+) BIFASICO

5.) DIII: QRS (+)

PODE ESTAR ASSOCIADO COM BLOQ DE RAMO

Metodologia dos 6 Passos

I-CA-RIT-QRS-HIS-II

1 2 3 4 5 6

Vamos praticar BBFP...

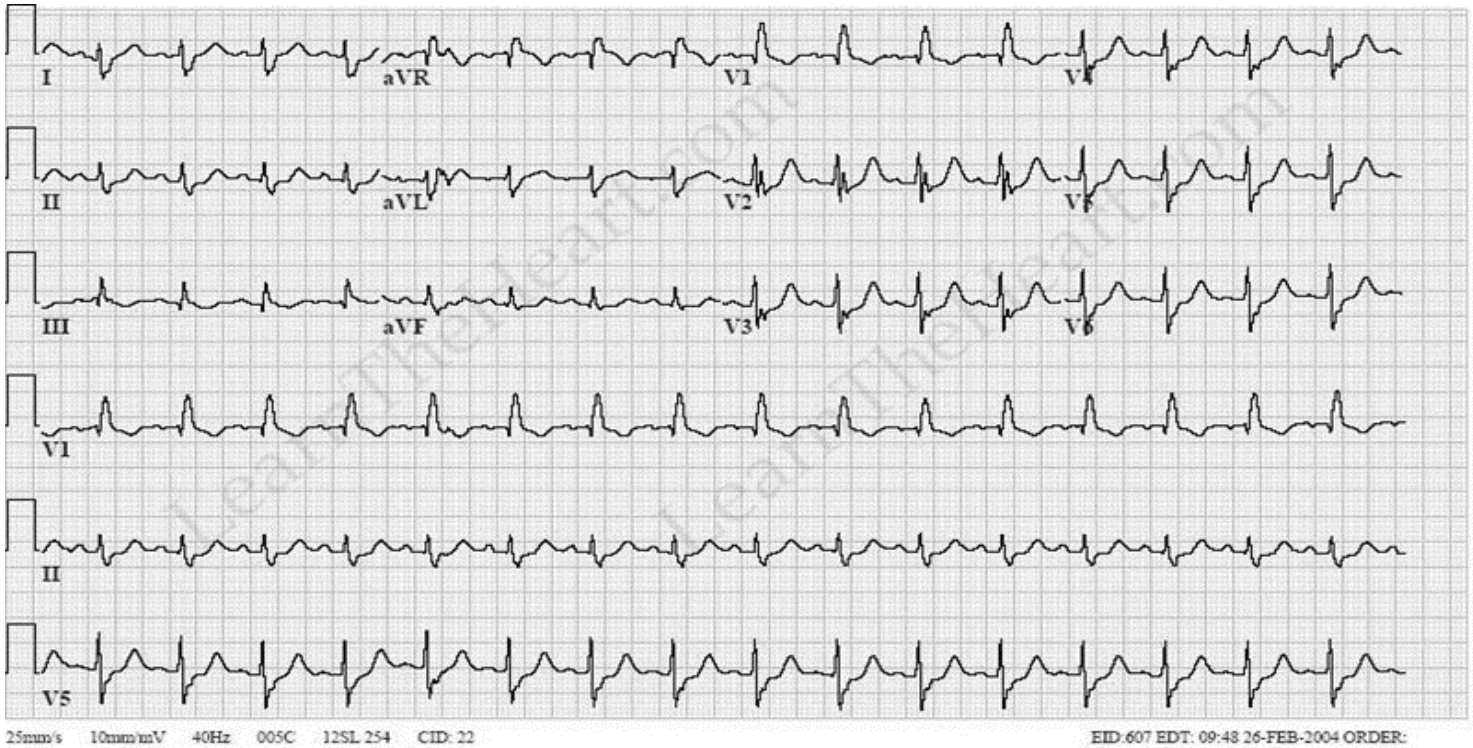

1 Impressão Geral: ☐ Normal ☐ Anormal

2 Calibração: ☐ Standard 1x - ☐ Standard 2X - ☐ Standard 0.5X ☐ Descalibrado

3 Frecuência Cardiaca : _____ bpm Intervalo PR: ☐ Normal ☐ Curto ☐ Prolongado

Ritmo: ☐ Regular ☐ Irregular Onda P: ☐ Sinusal ☐ Não Sinusal Bloqueio AV : ☐ I° ☐ II° ☐ III°

4 Progressão de Onda R: ☐ Normal ☐ Anormal Eixo Elétrico Cardíaco: ☐ Normal ☐ Direita ☐ Esquerda ☐ Extrema Direita

QRS: ☐ Alargado ☐ Curto Bloqueio de Ramo: ☐ Direito ☐ Esquerdo

Bloqueio de Fascicular: ☐ Anterior ☐ Posterior

5 Hipertrofia/Sobrecarga Atrial: ☐ Direita ☐ Esquerda

Hipertrofia/Sobrecarga Ventricular: ☐ Direita ☐ Esquerda

6 Isquemia/Infarto: ☐ ST ↓ ☐ ST ↑

☐ Septal ☐ Anterior ☐ Posterior

☐ Inferior ☐ V. Direito ☐ Lat. Esq.

Laudo Final:

BLOQ. FASCICULAR POSTERIOR

1.) DESVIO DO EIXO PARA DIREITA

DI: ▼

aVF: ▲

CRITERIOS DE EXCLUSÃO
- HIPERTROF VENT ESQ.
- DPOC
- TEP
- INFARTO ANT. LAT

2.) qR3-rS1

3.) DI: QRS (-)

4.) DII: QRS (-/+) BIFASICO

5.) DIII: QRS (+)

PODE ESTAR ASSOCIADO COM BLOQ DE RAMO

Metodologia dos 6 Passos

I-CA-RIT-QRS-HIS-II

1 2 3 4 5 6

ECG
citem TREINAMENTOS

5to PASSO
HIPERTROFIAS E SOBRECARGAS

Metodologia dos 6 Passos

I-CA-RIT-QRS-HIS-II

1 2 3 4 5 6

Hipertrofias e Sobrecargas...

5to PASSO
HIPERTROFIAS E SOBRECARGAS

Nesse QUARTO passo aprenderemos interpretar 4 coisas:

1.) Hipertroifa / Sobrecarga do Átrio Direito
2.) Hipertrofia / Sobrecarga do Átrio Esquerdo
3.) Hipertrofia / Sobrecarga do Ventrículo Direito
4.) Hipertrofia / Sobrecarga de Ventrículo Esquerdo

Metodologia dos 6 Passos
I-CA-RIT-QRS-HIS-II
1 2 3 4 5 6

Hipertrofia/Sobrecarga Átrias:

Quando estudamos as Hipertrofias ou Sobrecargas Atriais observamos a morfologia da ***onda P***, pois esta representa a onda de despolarização atrial. As ***derivações*** que usamos como critério sugestivo de de H/S atrial são: **DI, DII, DIII, AVF e V1.**

Hipertrofia/Sobrecarga Atrial Direita:

Quando estudamos a ***Hipertrofia ou Sobrecarga Atrial Direita***, vemso que as caraterísticas eletrocardiográficas observadas nas derivações ***D1,D2,D3 e aVF*** são de uma **onda P (alta) com >2.5 mm de altura (Onda P Apiculada). Na derivação V1 se obseva uma onda P Bifásica, sendo que a primeira deflexão *é grande e positiva* e a segunda deflexão é *pequena e negativa*.**

Causas:
1.) DPOC
2.) VALVULOPATIA TRICUSPÍDEA OU PULMONAR
3.) HIPERTENSÃO PULMONAR
4.) TROMBOEMBOLISMO PULMONAR

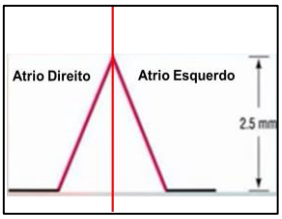

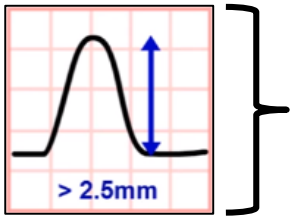

E Ou

D1
D2
D3
aVF

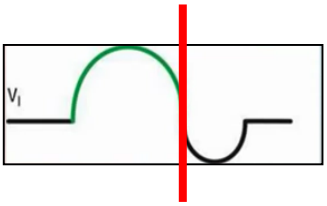

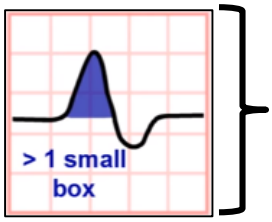

E Ou

V1
V2
V3

Vamos praticar HAD...

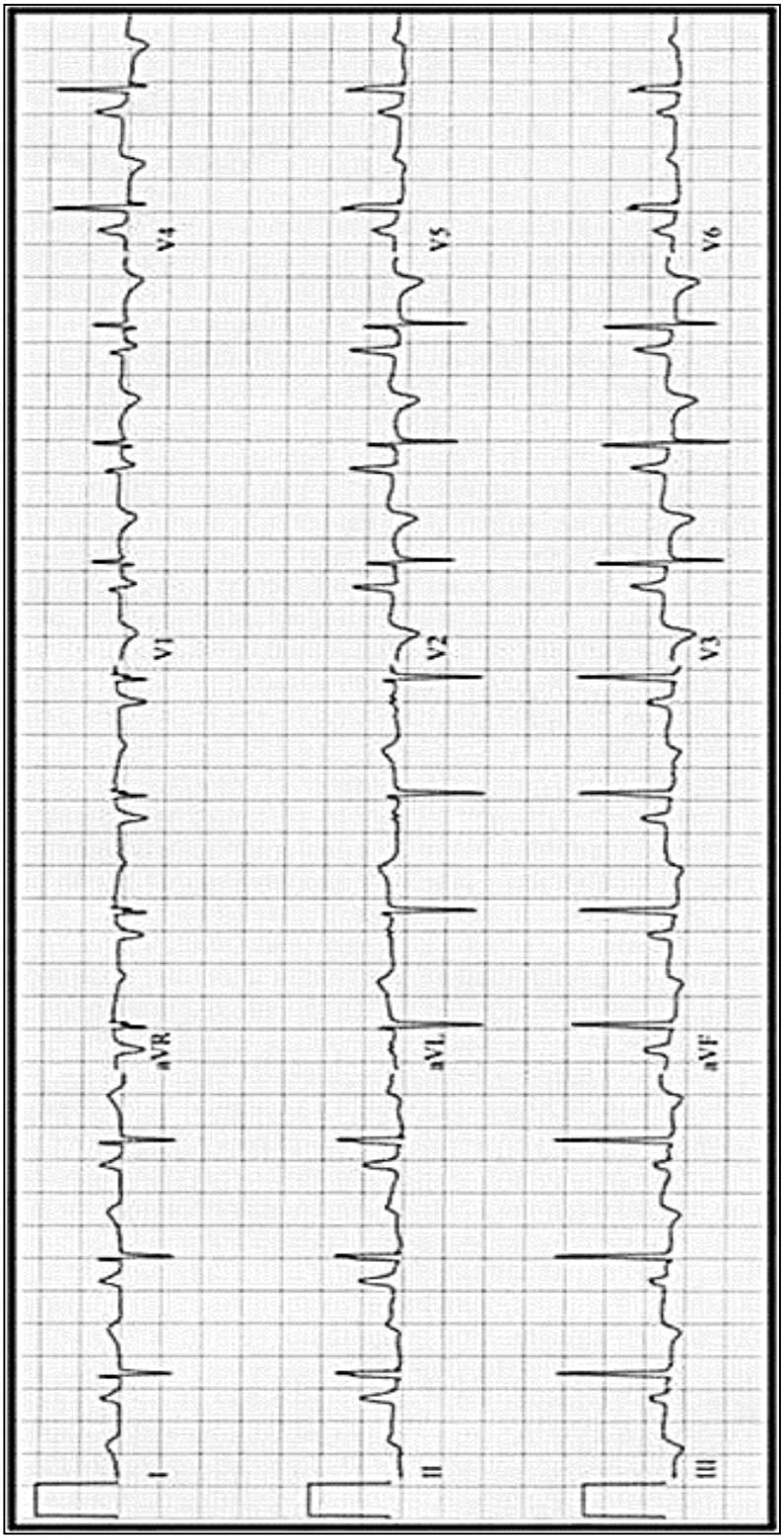

1 Impressão Geral: ☐ Normal ☐ Anormal

2 Calibração: ☐ Standard 1x - ☐ Standard 2X - ☐ Standard 0.5X ☐ Descalibrado

3 Frecuência Cardiaca : _____ bpm Intervalo PR: ☐ Normal ☐ Curto ☐ Prolongado

Ritmo: ☐ Regular ☐ Irregular Onda P: ☐ Sinusal ☐ Não Sinusal Bloqueio AV : ☐ I° ☐ II° ☐ III°

4 Progressão de Onda R: ☐ Normal ☐ Anormal Eixo Elétrico Cardíaco: ☐ Normal ☐ Direita

QRS: ☐ Alargado ☐ Curto Bloqueio de Ramo: ☐ Direito ☐ Esquerdo ☐ Esquerda ☐ Extrema Direita

Bloqueio de Fascicular: ☐ Anterior ☐ Posterior

5 Hipertrofia/Sobrecarga Atrial: ☐ Direita ☐ Esquerda

Hipertrofia/Sobrecarga Ventricular: ☐ Direita ☐ Esquerda

6 Isquemia/Infarto: ☐ ST ↓ ☐ ST ↑

☐ Septal ☐ Anterior ☐ Posterior

☐ Inferior ☐ V. Direito ☐ Lat. Esq.

Laudo Final:

Metodologia dos 6 Passos

I-CA-RIT-QRS-HIS-II

1 2 3 4 5 6

Vamos praticar HAD...

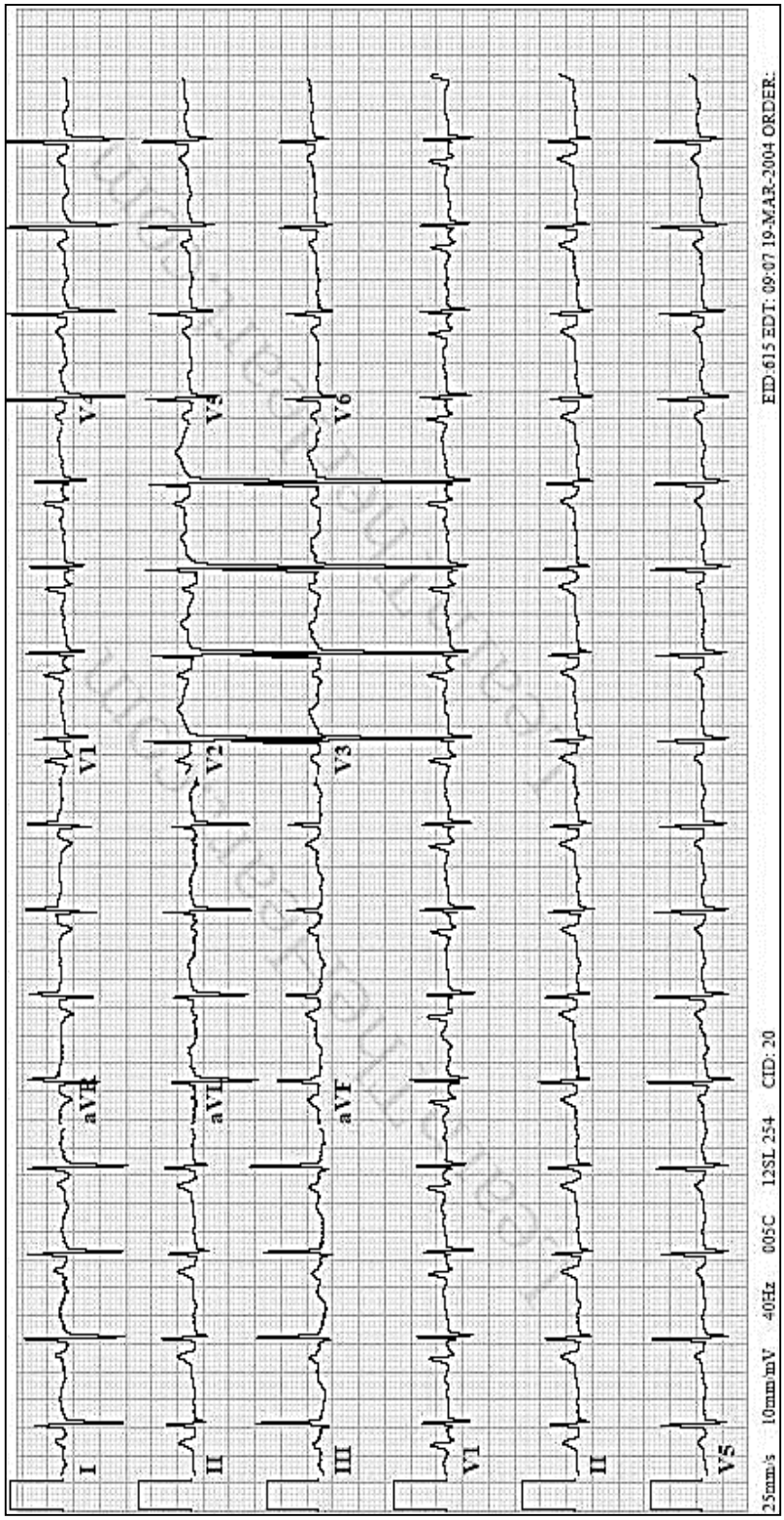

1 Impressão Geral: ☐ Normal ☐ Anormal

2 Calibração: ☐ Standard 1x - ☐ Standard 2X - ☐ Standard 0.5X ☐ Descalibrado

3 Frecuência Cardíaca : _____ bpm Intervalo PR: ☐ Normal ☐ Curto ☐ Prolongado

Ritmo: ☐ Regular ☐ Irregular Onda P: ☐ Sinusal ☐ Não Sinusal Bloqueio AV : ☐ I° ☐ II° ☐ III°

4 Progressão de Onda R: ☐ Normal ☐ Anormal Eixo Elétrico Cardíaco: ☐ Normal ☐ Direita ☐ Extrema Direita ☐ Esquerda

QRS: ☐ Alargado ☐ Curto Bloqueio de Ramo: ☐ Direito ☐ Esquerdo

Bloqueio de Fascicular: ☐ Anterior ☐ Posterior

5 Hipertrofia/Sobrecarga Atrial: ☐ Direita ☐ Esquerda

Hipertrofia/Sobrecarga Ventricular: ☐ Direita ☐ Esquerda

6 Isquemia/Infarto: ☐ ST ↓ ☐ ST ↑

☐ Septal ☐ Anterior ☐ Posterior

☐ Inferior ☐ V. Direito ☐ Lat. Esq.

Laudo Final:

Metodologia dos 6 Passos

I-CA-RIT-QRS-HIS-II

1 2 3 4 5 6

Hipertrofia/Sobrecarga Atrial Esquerda:

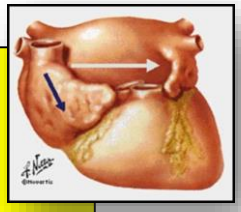

Quando estudamos a ***Hipertrofia ou Sobrecarga Atrial Direita***, vemos que as caraterísticas eletrocardiográficas observadas nas derivações ***D1,D2,D3 e aVF*** são de uma **onda P (BILOMBADA) com >120 ms de duração.**

Na derivação V1 se observa uma onda P Bifásica, sendo que a primeira deflexão *é pequena e positiva* e a segunda deflexão é *grande e negativa*.

Causas:
1.) HIPERTENSÃO ARTERIAL SISTEMICA SEVERA
2.) VALVULOPATIA AORTICA OU MITRAL
3.) CARDIOPARTIA RESTRITIVA
4.) INSUFICIENCIA VENTRICULAR ESQUERDA



Onda P Bi-lombada

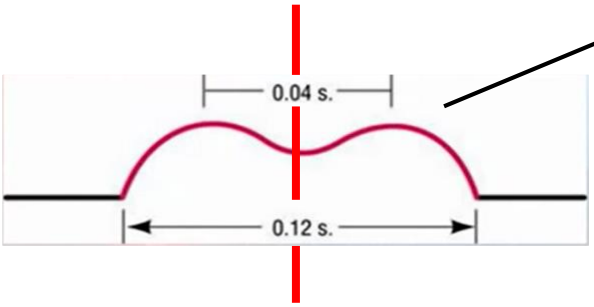

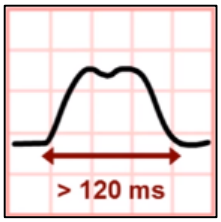

E
Ou

D1
D2
D3
aVF



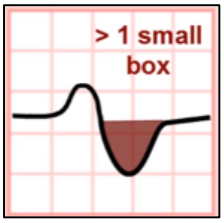

E
Ou

V1
V2
V3

Vamos praticar HAE...

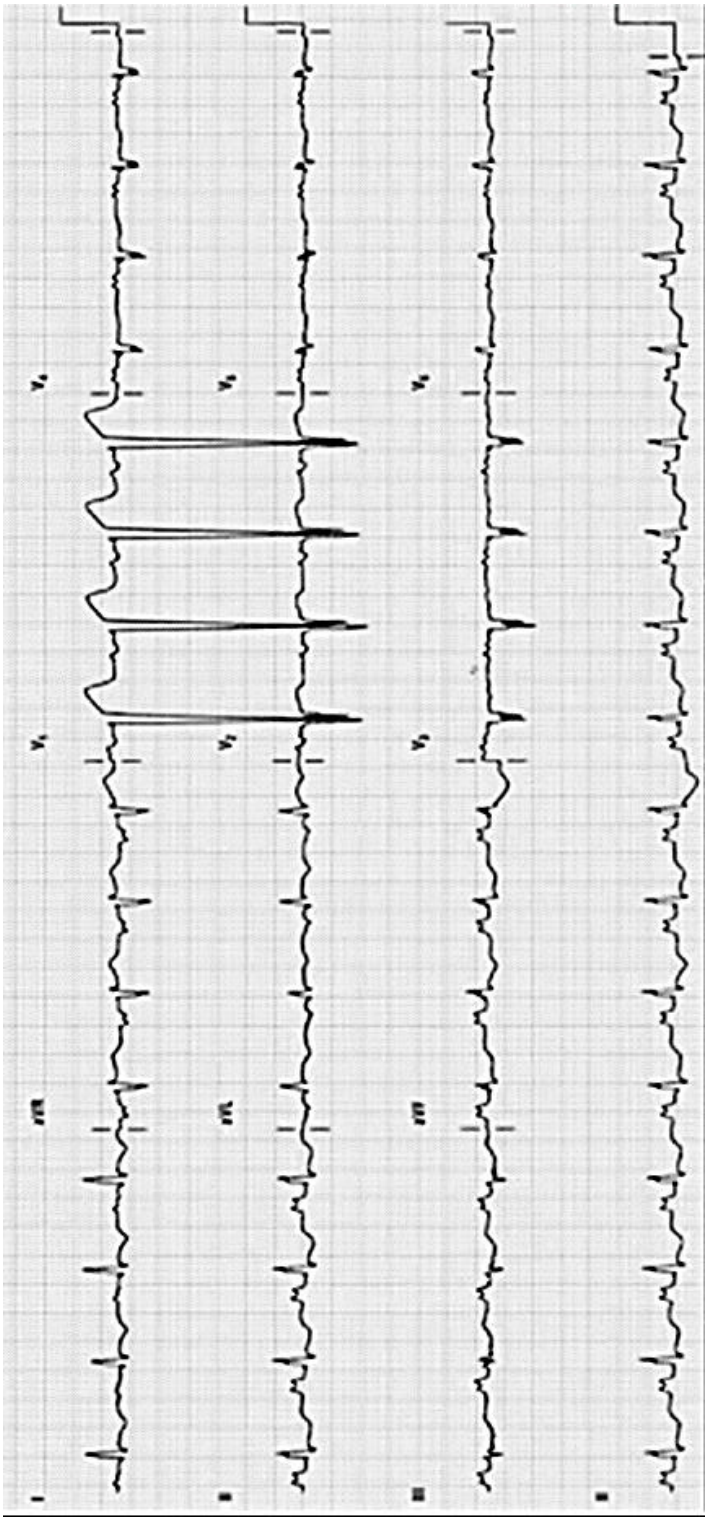

1 Impressão Geral: ☐ Normal ☐ Anormal

2 Calibração: ☐ Standard 1x - ☐ Standard 2X - ☐ Standard 0.5X ☐ Descalibrado

3 Frecuência Cardiaca: _____ bpm Intervalo PR: ☐ Normal ☐ Curto ☐ Prolongado

Ritmo: ☐ Regular ☐ Irregular Onda P: ☐ Sinusal ☐ Não Sinusal Bloqueio AV: ☐ I° ☐ II° ☐ III°

4 Progressão de Onda R: ☐ Normal ☐ Anormal Eixo Elétrico Cardíaco: ☐ Normal ☐ Direita ☐ Extrema Direita ☐ Esquerda

QRS: ☐ Alargado ☐ Curto Bloqueio de Ramo: ☐ Direito ☐ Esquerdo

Bloqueio de Fascicular: ☐ Anterior ☐ Posterior

5 Hipertrofia/Sobrecarga Atrial: ☐ Direita ☐ Esquerda

Hipertrofia/Sobrecarga Ventricular: ☐ Direita ☐ Esquerda

6 Isquemia/Infarto: ☐ ST ↓ ☐ ST ↑

☐ Septal ☐ Anterior ☐ Posterior

☐ Inferior ☐ V. Direito ☐ Lat. Esq.

Laudo Final:

Metodologia dos 6 Passos

I-CA-RIT-QRS-HIS-II

1 2 3 4 5 6

Vamos praticar HAE...

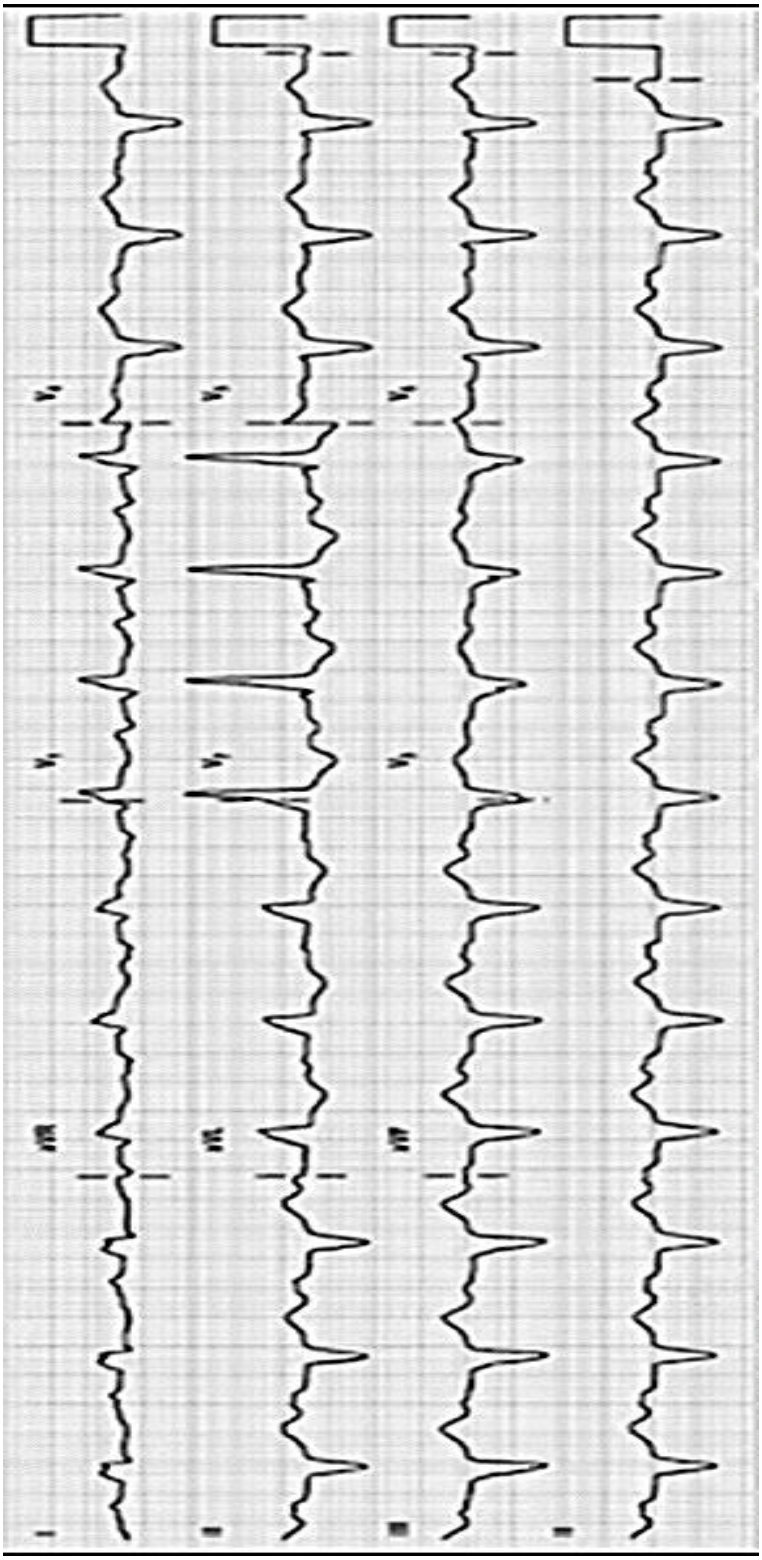

1 Impressão Geral: ☐ Normal ☐ Anormal

2 Calibração: ☐ Standard 1x - ☐ Standard 2X - ☐ Standard 0.5X ☐ Descalibrado

3 Frecuência Cardiaca : _____ bpm Intervalo PR: ☐ Normal ☐ Curto ☐ Prolongado

Ritmo: ☐ Regular ☐ Irregular Onda P: ☐ Sinusal ☐ Não Sinusal Bloqueio AV : ☐ I° ☐ II° ☐ III°

4 Progressão de Onda R: ☐ Normal ☐ Anormal Eixo Elétrico Cardíaco: ☐ Normal ☐ Direita

QRS: ☐ Alargado ☐ Curto Bloqueio de Ramo: ☐ Direito ☐ Esquerdo ☐ Esquerda ☐ Extrema Direita

Bloqueio de Fascicular: ☐ Anterior ☐ Posterior

5 Hipertrofia/Sobrecarga Atrial: ☐ Direita ☐ Esquerda

Hipertrofia/Sobrecarga Ventricular: ☐ Direita ☐ Esquerda

6 Isquemia/Infarto: ☐ ST ↓ ☐ ST ↑

☐ Septal ☐ Anterior ☐ Posterior

☐ Inferior ☐ V. Direito ☐ Lat. Esq.

Laudo Final:

Metodologia dos 6 Passos

I-CA-RIT-QRS-HIS-II

1 2 3 4 5 6

Vamos praticar HAE...

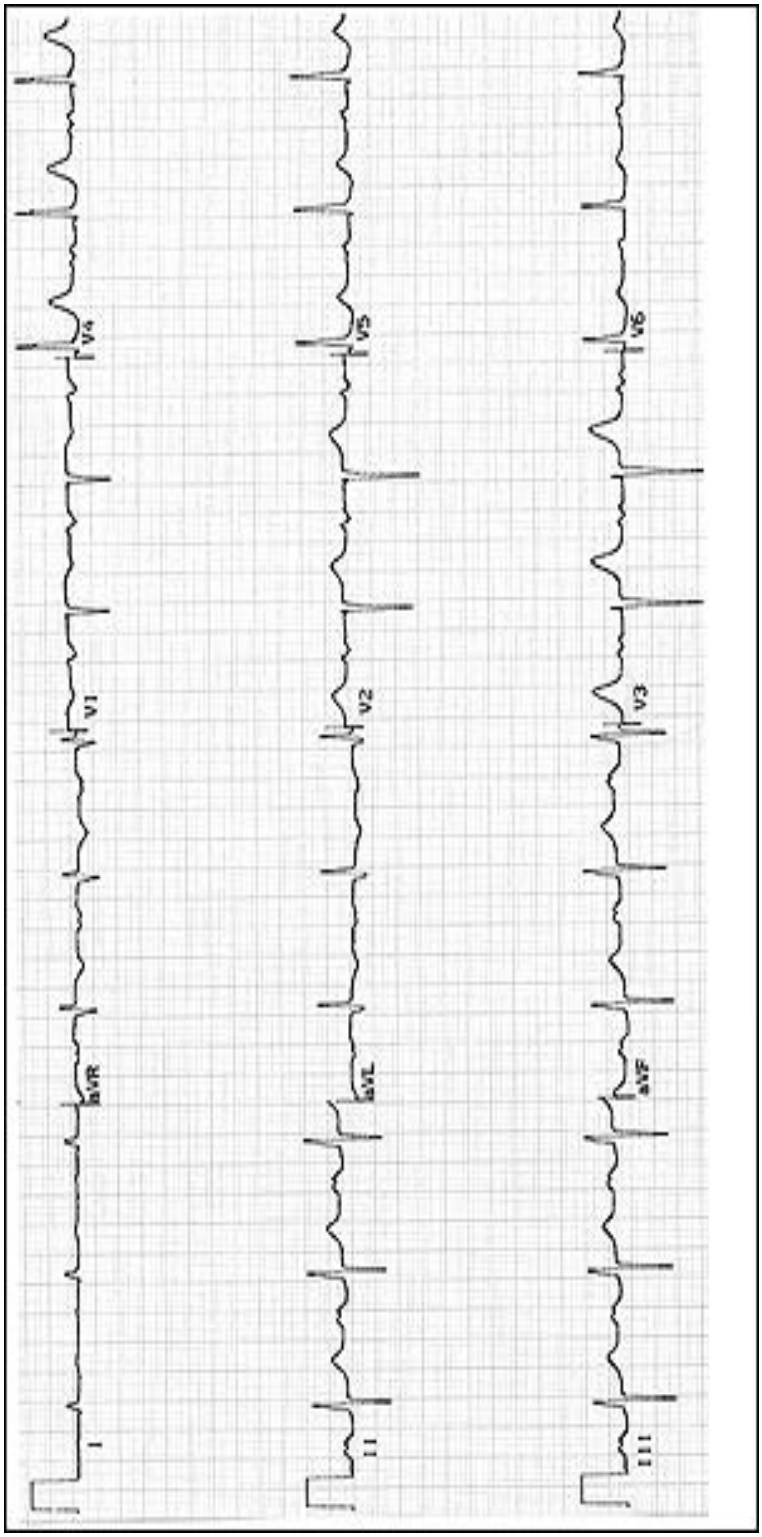

1 Impressão Geral: ☐ Normal ☐ Anormal

2 Calibração: ☐ Standard 1x - ☐ Standard 2X - ☐ Standard 0.5X ☐ Descalibrado

3 Frequência Cardíaca: _____ bpm Intervalo PR: ☐ Normal ☐ Curto ☐ Prolongado

Ritmo: ☐ Regular ☐ Irregular Onda P: ☐ Sinusal ☐ Não Sinusal Bloqueio AV: ☐ I° ☐ II° ☐ III°

4 Progressão de Onda R: ☐ Normal ☐ Anormal Eixo Elétrico Cardíaco: ☐ Normal ☐ Direita

QRS: ☐ Alargado ☐ Curto Bloqueio de Ramo: ☐ Direito ☐ Esquerdo ☐ Esquerda ☐ Extrema Direita

Bloqueio de Fascicular: ☐ Anterior ☐ Posterior

5 Hipertrofia/Sobrecarga Atrial: ☐ Direita ☐ Esquerda

Hipertrofia/Sobrecarga Ventricular: ☐ Direita ☐ Esquerda

6 Isquemia/Infarto: ☐ ST ↓ ☐ ST ↑

☐ Septal ☐ Anterior ☐ Posterior

☐ Inferior ☐ V. Direito ☐ Lat. Esq.

Laudo Final:

Metodologia dos 6 Passos

I-CA-RIT-QRS-HIS-II

① ② ③ ④ ⑤ ⑥

Hipertrofia/Sobrecarga Ventricular Direita:

Quando estudamos a ***Hipertrofia ou Sobrecarga Ventricular Direita,*** usamos as derivações precordiais **V1 a V4.** Olhamos primeiro a amplitude de **V1 e V2,** logo olhamos o **segmento ST** de **V1 a V4.**

A.) V1 e V2: 1.) Vai mostrar uma onda R maior em amplitude e (>1 mm) em comparação com onda S.
2.) Depressão do Segmento ST em (V1,V2,V3 eV4)

R > S
Onda Onda

Criterios de Inclusão:
1.) Desvio do EEC para Direita
2.) Aumento do Atrio Direito
3.) D2,D3 e aVF (Derivações Inferiores): pode mostrar depressão do Segmento ST
4.) Progressao anormal da onda R.

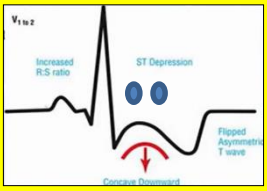

Sempre procurar a carinha da tristeza

Causas:
- **Hipertensão pulmonar**
- **Estenose mitral**
- **Embolia pulmonar**
- **Doença pulmonar crônica (cor pulmonale)**
- **Doença cardíaca congênita (por exemplo, Tetralogia de Fallot, estenose pulmonar)**
- **Cardiomiopatia ventricular direita arritmogênica**

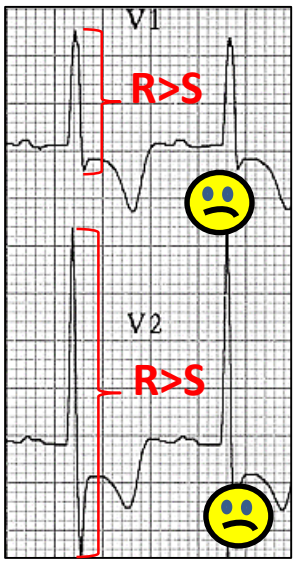

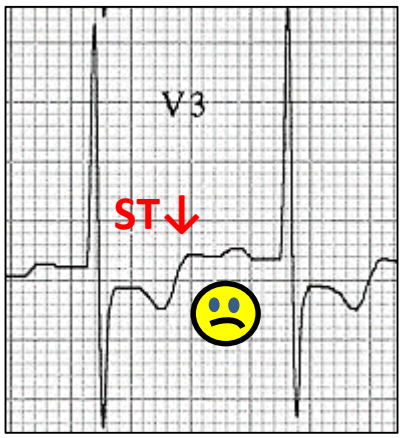

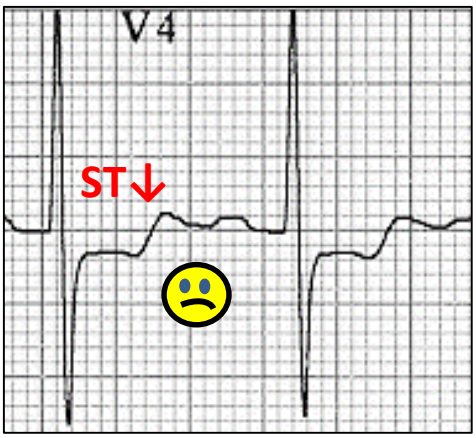

Metodologia dos 6 Passos
I-CA-RIT-QRS-HIS-II
1 2 3 4 5 6

Vamos praticar HVD...

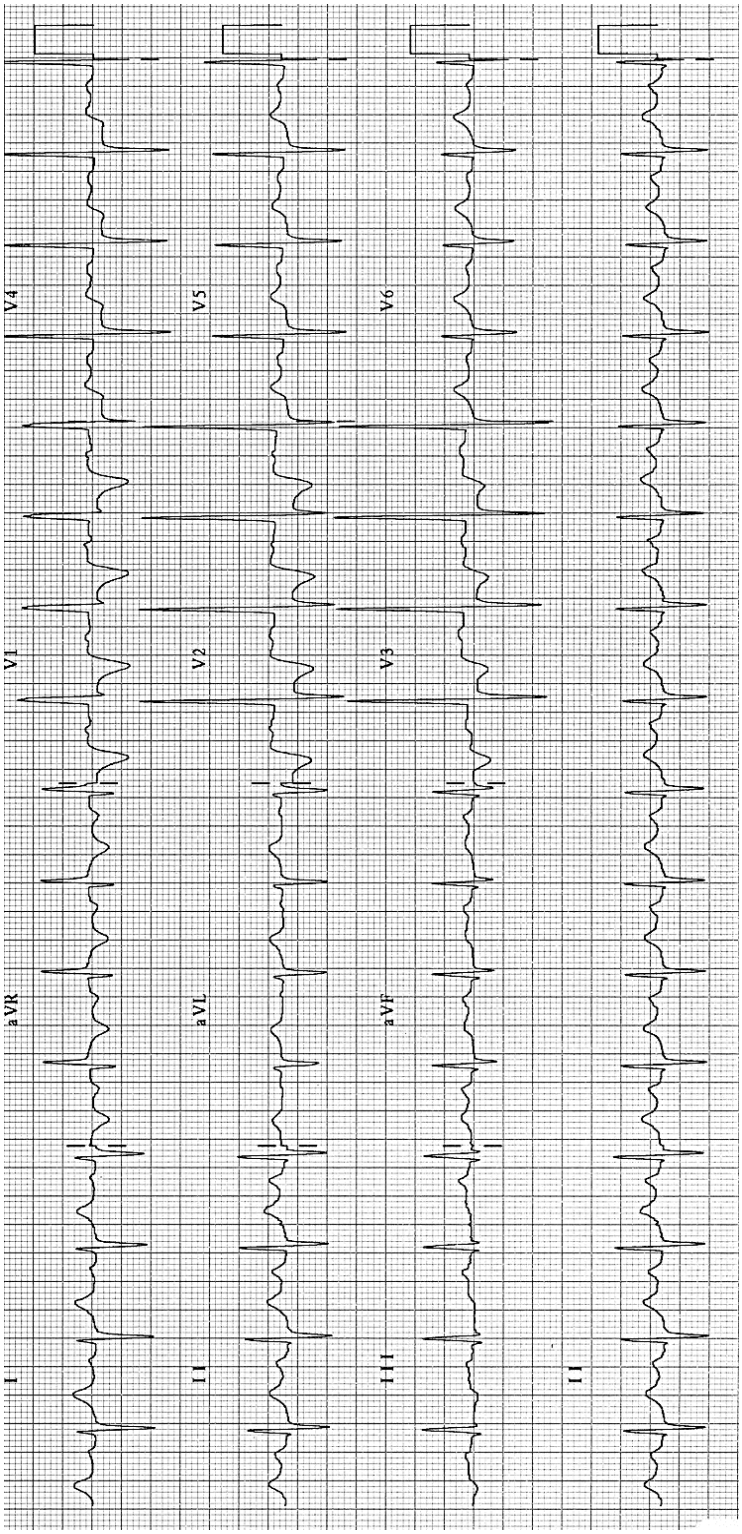

1 Impressão Geral: ☐ Normal ☐ Anormal

2 Calibração: ☐ Standard 1x - ☐ Standard 2X - ☐ Standard 0.5X ☐ Descalibrado

3 Frecuência Cardiaca : _____ bpm Intervalo PR: ☐ Normal ☐ Curto ☐ Prolongado

Ritmo: ☐ Regular ☐ Irregular Onda P: ☐ Sinusal ☐ Não Sinusal Bloqueio AV : ☐ I° ☐ II° ☐ III°

4 Progressão de Onda R: ☐ Normal ☐ Anormal Eixo Elétrico Cardíaco: ☐ Normal ☐ Direita

QRS: ☐ Alargado ☐ Curto Bloqueio de Ramo: ☐ Direito ☐ Esquerdo ☐ Esquerda ☐ Extrema Direita

Bloqueio de Fascicular: ☐ Anterior ☐ Posterior

5 Hipertrofia/Sobrecarga Atrial: ☐ Direita ☐ Esquerda

Hipertrofia/sobrecarga Ventricular: ☐ Direita ☐ Esquerda

6 Isquemia/Infarto: ☐ ST ↓ ☐ ST ↑

☐ Septal ☐ Anterior ☐ Posterior

☐ Inferior ☐ V. Direito ☐ Lat. Esq.

Laudo Final:

Metodologia dos 6 Passos

I-CA-RIT-QRS-HIS-II

1 2 3 4 5 6

Vamos praticar HVD...

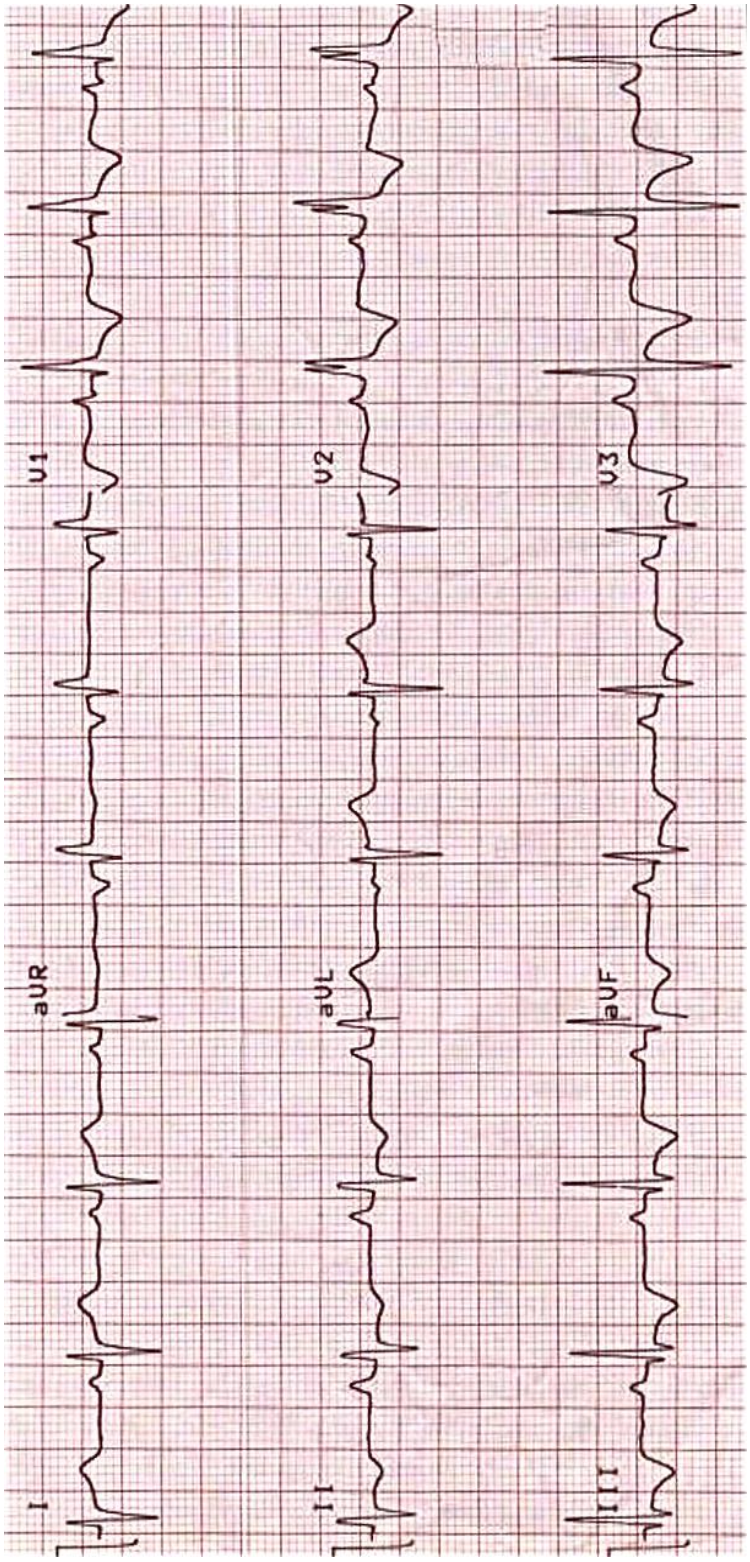

1 Impressão Geral: ☐ Normal ☐ Anormal

2 Calibração: ☐ Standard 1x - ☐ Standard 2X - ☐ Standard 0.5X ☐ Descalibrado

3 Frecuência Cardíaca: _____ bpm Intervalo PR: ☐ Normal ☐ Curto ☐ Prolongado

Ritmo: ☐ Regular ☐ Irregular Onda P: ☐ Sinusal ☐ Não Sinusal Bloqueio AV: ☐ I° ☐ II° ☐ III°

4 Progressão de Onda R: ☐ Normal ☐ Anormal Eixo Elétrico Cardíaco: ☐ Normal ☐ Direita

QRS: ☐ Alargado ☐ Curto Bloqueio de Ramo: ☐ Direito ☐ Esquerdo ☐ Esquerda ☐ Extrema Direita

Bloqueio de Fascicular: ☐ Anterior ☐ Posterior

5 Hipertrofia/Sobrecarga Atrial: ☐ Direita ☐ Esquerda

Hipertrofia/Sobrecarga Ventricular: ☐ Direita ☐ Esquerda

6 Isquemia/Infarto: ☐ ST ↓ ☐ ST ↑

☐ Septal ☐ Anterior ☐ Posterior

☐ Inferior ☐ V. Direito ☐ Lat. Esq.

Laudo Final:

Metodologia dos 6 Passos

I-CA-RIT-QRS-HIS-II

1 2 3 4 5 6

Vamos praticar HVD...

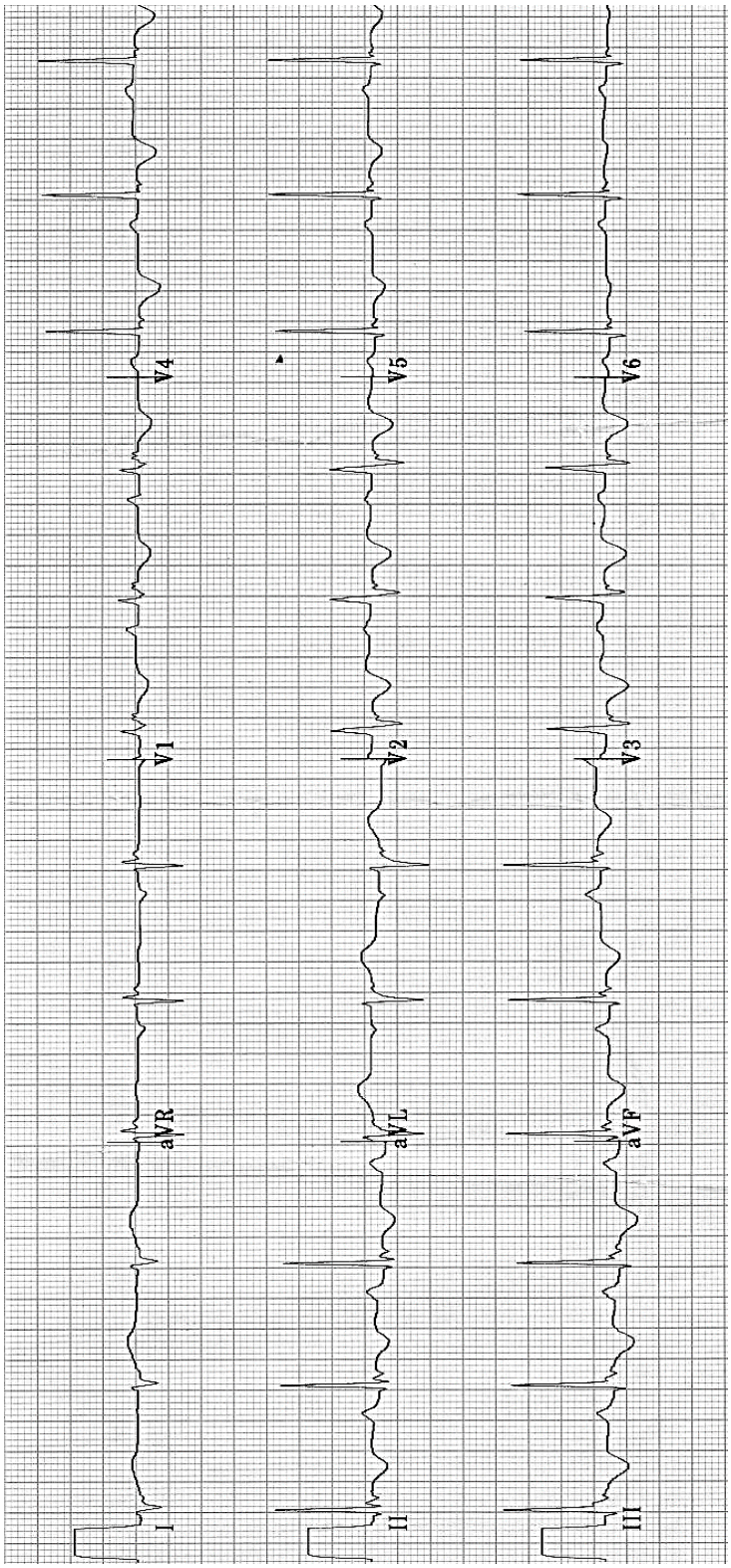

1 Impressão Geral: ☐ Normal ☐ Anormal

2 Calibração: ☐ Standard 1x - ☐ Standard 2X - ☐ Standard 0.5X ☐ Descalibrado

3 Frecuência Cardíaca : _____ bpm Intervalo PR: ☐ Normal ☐ Curto ☐ Prolongado

Ritmo: ☐ Regular ☐ Irregular Onda P: ☐ Sinusal ☐ Não Sinusal Bloqueio AV : ☐ I° ☐ II° ☐ III°

4 Progressão de Onda R: ☐ Normal ☐ Anormal Eixo Elétrico Cardíaco: ☐ Normal ☐ Direita

QRS: ☐ Alargado ☐ Curto Bloqueio de Ramo: ☐ Direito ☐ Esquerdo ☐ Esquerda ☐ Extrema Direita

Bloqueio de Fascicular: ☐ Anterior ☐ Posterior

5 Hipertrofia/Sobrecarga Atrial: ☐ Direita ☐ Esquerda

Hipertrofia/Sobrecarga Ventricular: ☐ Direita ☐ Esquerda

6 Isquemia/Infarto: ☐ ST ↓ ☐ ST ↑

☐ Septal ☐ Anterior ☐ Posterior

☐ Inferior ☐ V. Direito ☐ Lat. Esq.

Laudo Final:

Metodologia dos 6 Passos

I-CA-RIT-QRS-HIS-II

① ② ③ ④ ⑤ ⑥

Hipertrofia/Sobrecarga Ventricular Esquerda:

Quando estudamos a ***Hipertrofia ou Sobrecarga Ventricular Esquerda,*** os criterios mais utilizados são os de **Sokolov-Lyon**:

V1: Vai mostrar uma onda S bem negativa em amplitude vs uma onda R pequena. Esse mesmo padrão pode existir tambem nas derivações V2, V3 e V4.

V5 e V6: Vai mostrar uma uma relação de onda R bem positiva (alta) em amplitude vs onda S pequena.

V1= **S > R** (Onda Onda)

V5-V6= **R > S** (Onda Onda)

Criterios de Inclusão:

1.) D1 aVL,V5 e V6 (Derivações Laterais): vai mostrar *depressão do Segmento ST.*
2.) *V1,V2,V3 e V4 vai mostrar elevação do Segmento ST.*
3.) EEC para Esquerda.
4.) Progressão Anormal de Onda R.
5.) Pode existir Hipertrofia/Sobrecarga Atrial Esquerda.

Causas:

PRE-CARGA:
- PRESSÃO ARTERIAL ALTA
- ESTONOSE AORTICA

POS-CARGA:
- REGURGITAÇÃO AORTICA
- INSUFICIENCIA AORTICA

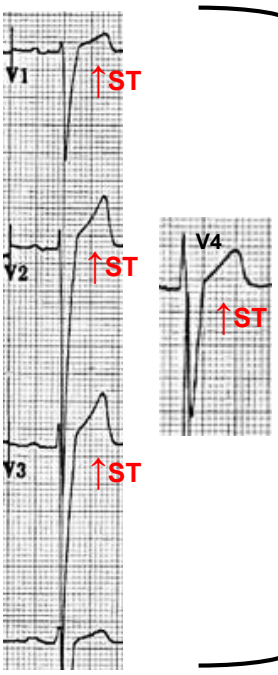

S > R (Onda Onda) **↑ST**

R > S (Onda Onda) **↓ST**

Vamos praticar HVE...

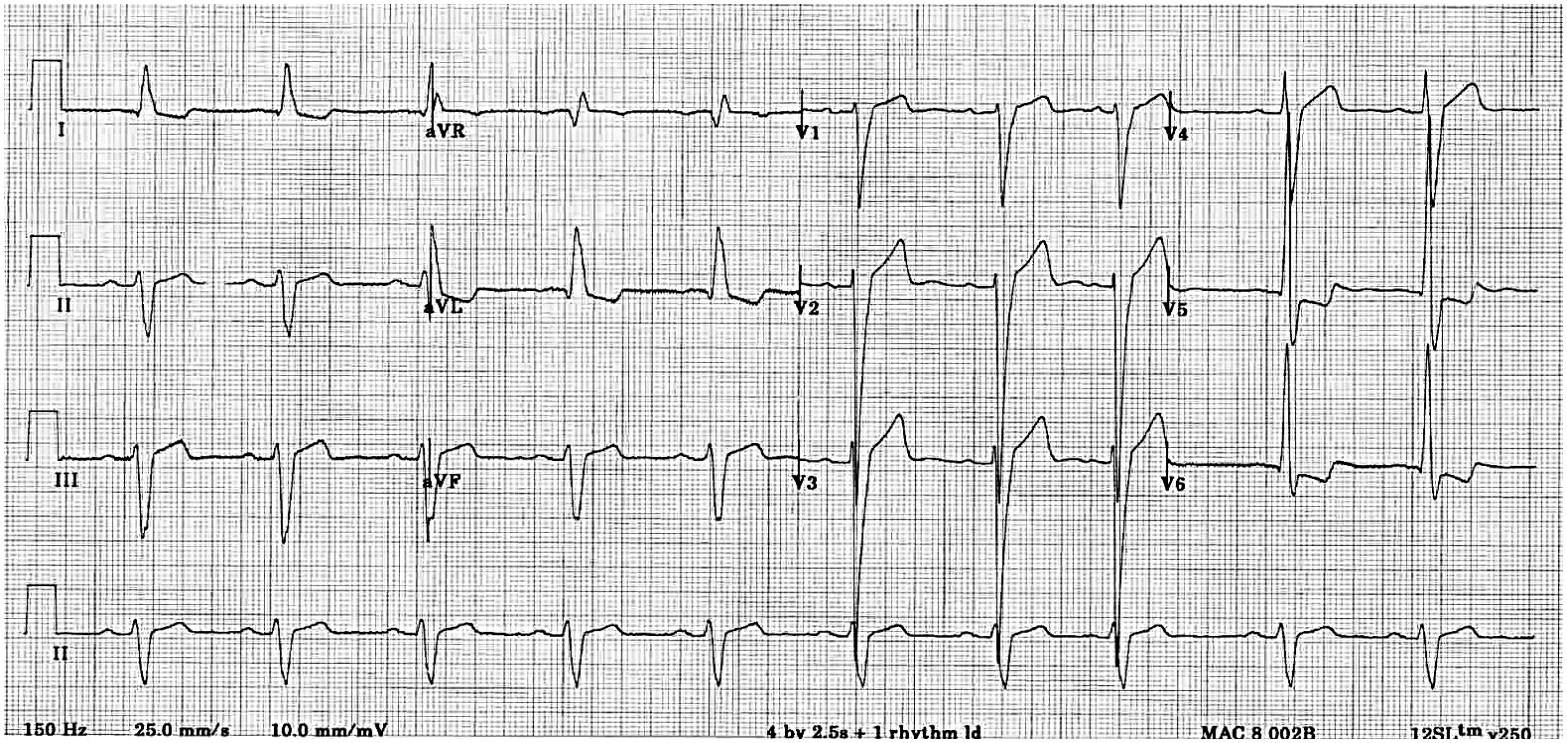

1 Impressão Geral: ☐ Normal ☐ Anormal

2 Calibração: ☐ Standard 1x - ☐ Standard 2X - ☐ Standard 0.5X ☐ Descalibrado

3 Frecuência Cardiaca : _____ bpm Intervalo PR: ☐ Normal ☐ Curto ☐ Prolongado

Ritmo: ☐ Regular ☐ Irregular Onda P: ☐ Sinusal ☐ Não Sinusal Bloqueio AV : ☐ I° ☐ II° ☐ III°

4 Progressão de Onda R: ☐ Normal ☐ Anormal Eixo Elétrico Cardíaco: ☐ Normal ☐ Direita ☐ Esquerda ☐ Extrema Direita

QRS: ☐ Alargado ☐ Curto Bloqueio de Ramo: ☐ Direito ☐ Esquerdo

Bloqueio de Fascicular: ☐ Anterior ☐ Posterior

5 Hipertrofia/Sobrecarga Atrial: ☐ Direita ☐ Esquerda

Hipertrofia/Sobrecarga Ventricular: ☐ Direita ☐ Esquerda

6 Isquemia/Infarto: ☐ ST ↓ ☐ ST ↑

☐ Septal ☐ Anterior ☐ Posterior

☐ Inferior ☐ V. Direito ☐ Lat. Esq.

Laudo Final:

V1= S > R (Onda S > Onda R) ↑ST

V5-V6= R > S (Onda R > Onda S) ↓ST

Metodologia dos 6 Passos

I-CA-RIT-QRS-HIS-II

1 2 3 4 5 6

Vamos praticar HVE...

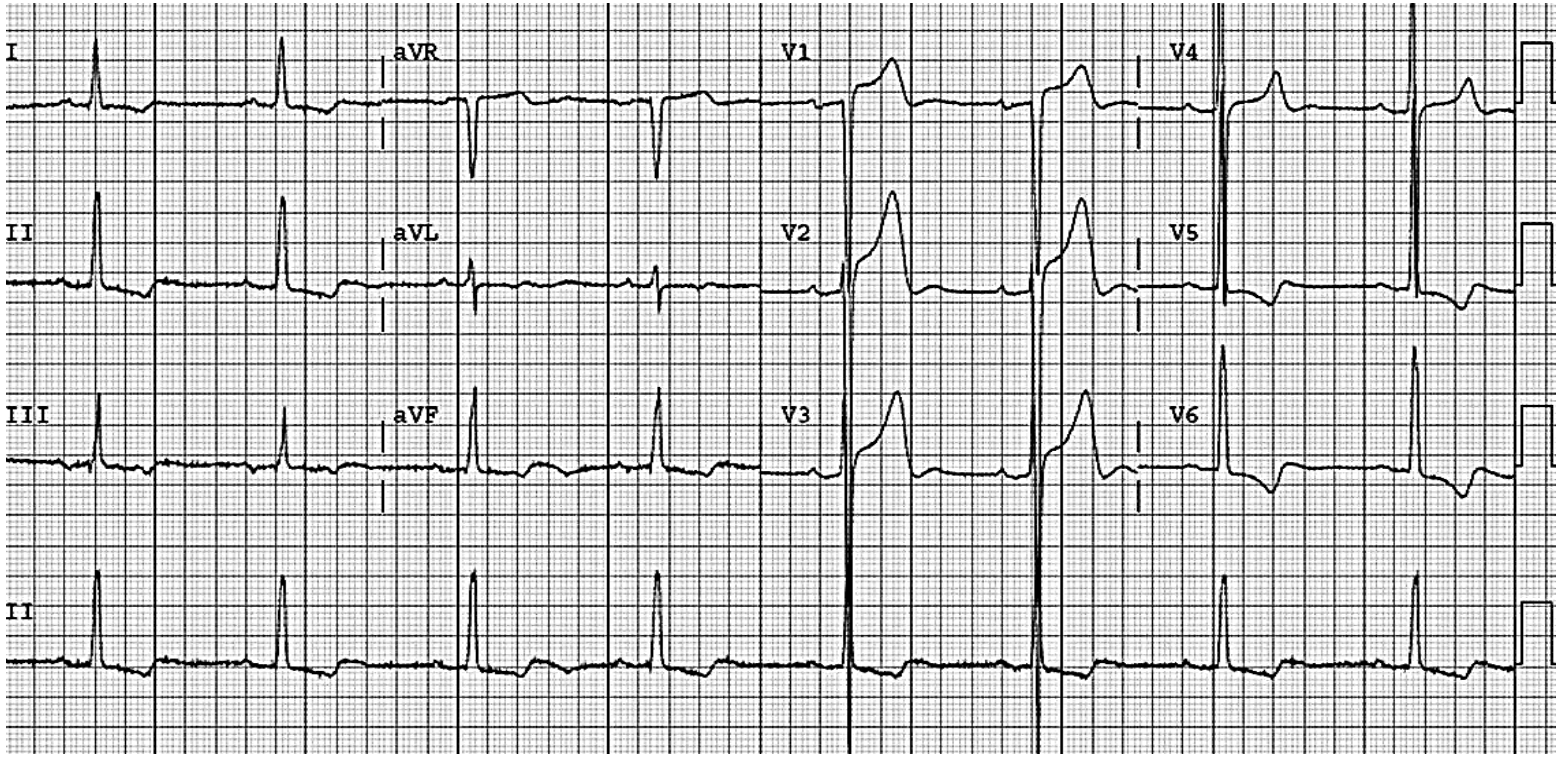

1 Impressão Geral: ☐ Normal ☐ Anormal

2 Calibração: ☐ Standard 1x - ☐ Standard 2X - ☐ Standard 0.5X ☐ Descalibrado

3 Frecuência Cardiaca : _____ bpm Intervalo PR: ☐ Normal ☐ Curto ☐ Prolongado

Ritmo: ☐ Regular ☐ Irregular Onda P: ☐ Sinusal ☐ Não Sinusal Bloqueio AV : ☐ I° ☐ II° ☐ III°

4 Progressão de Onda R: ☐ Normal ☐ Anormal Eixo Elétrico Cardíaco: ☐ Normal ☐ Direita ☐ Esquerda ☐ Extrema Direita

QRS: ☐ Alargado ☐ Curto Bloqueio de Ramo: ☐ Direito ☐ Esquerdo

Bloqueio de Fascicular: ☐ Anterior ☐ Posterior

5 Hipertrofia/Sobrecarga Atrial: ☐ Direita ☐ Esquerda

Hipertrofia/Sobrecarga Ventricular: ☐ Direita ☐ Esquerda

6 Isquemia/Infarto: ☐ ST ↓ ☐ ST ↑

☐ Septal ☐ Anterior ☐ Posterior

☐ Inferior ☐ V. Direito ☐ Lat. Esq.

Laudo Final:

V1= S > R (Onda S > Onda R, ↑ST) V5-V6= R > S (Onda R > Onda S, ↓ST)

Metodologia dos 6 Passos

I-CA-RIT-QRS-HIS-II

1 2 3 4 5 6

Vamos praticar HVE...

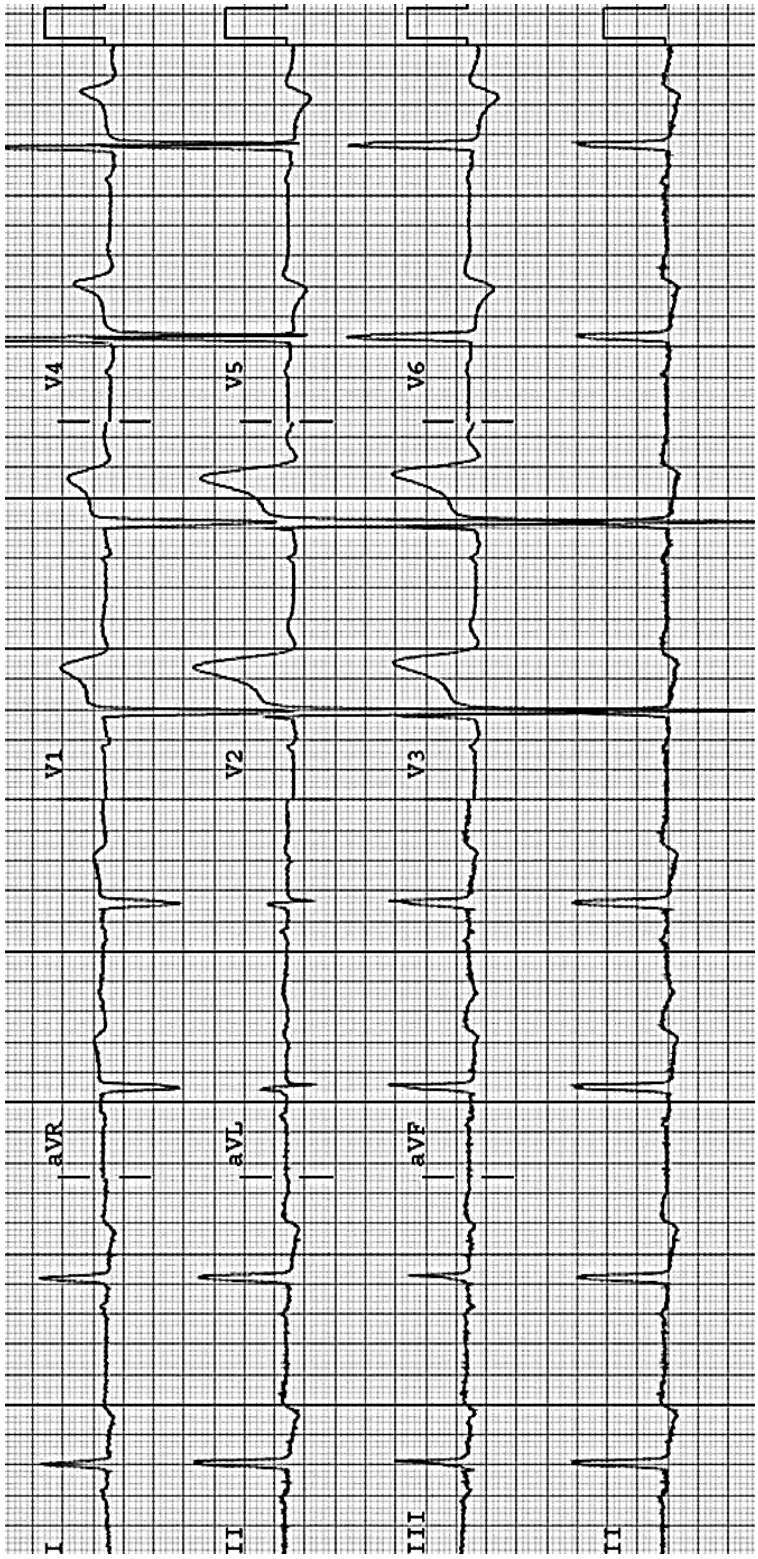

1 Impressão Geral: ☐ Normal ☐ Anormal

2 Calibração: ☐ Standard 1x - ☐ Standard 2X - ☐ Standard 0.5X ☐ Descalibrado

3 Frecuência Cardiaca : _____ bpm Intervalo PR: ☐ Normal ☐ Curto ☐ Prolongado

Ritmo: ☐ Regular ☐ Irregular Onda P: ☐ Sinusal ☐ Não Sinusal Bloqueio AV : ☐ I° ☐ II° ☐ III°

4 Progressão de Onda R: ☐ Normal ☐ Anormal Eixo Elétrico Cardiaco: ☐ Normal ☐ Direita ☐ Extrema Direita

QRS: ☐ Alargado ☐ Curto Bloqueio de Ramo: ☐ Direito ☐ Esquerdo ☐ Esquerda

Bloqueio de Fascicular: ☐ Anterior ☐ Posterior

5 Hipertrofia/Sobrecarga Atrial: ☐ Direita ☐ Esquerda

Hipertrofia/Sobrecarga Ventricular: ☐ Direita ☐ Esquerda

6 Isquemia/Infarto: ☐ ST ↓ ☐ ST ↑

☐ Septal ☐ Anterior ☐ Posterior

☐ Inferior ☐ V. Direito ☐ Lat. Esq.

Laudo Final:

V1= S > R (Onda ↑ST / Onda ↓ST)

V5-V6= R > S (Onda ↑ST / Onda ↓ST)

Metodologia dos 6 Passos

I-CA-RIT-QRS-HIS-II

1 2 3 4 5 6

6to PASSO
ISQUEMIA VS INFARTO

Metodologia dos 6 Passos

I-CA-RIT-QRS-HIS-II

1 2 3 4 5 6

ISQUEMIA vs INFARTO...

Metodologia dos 6 Passos
I-CA-RIT-QRS-HIS-II
1 2 3 4 5 6

6to PASSO
ISQUEMIA VS INFARTO

Nesse Sexto passo aprenderemos a diferença entre Isquemia vs Infarto e a interpretar os diversos tipos de infartos de acordo com sua localização.

ISQUEMIA VS INFARTO

A isquemia miocárdica ocorre quando o fluxo sanguíneo do coração é reduzido, impedindo que ele receba oxigênio em quantidade suficiente. O fluxo sanguíneo reduzido é geralmente o resultado de um bloqueio parcial ou completo das artérias do seu coração (artérias coronárias).

FISIOPATOLOGIA DA ISQUÉMIA vs INFARTO:

Quando uma célula do miocárdio sofre hipóxia (falta de oxigênio tecidual) ou hipoxemia (falta de oxigenação sistêmica) as células do nosso corpo tem dificuldade manter o equilíbrio intracelular. Como já sabemos, nossas células precisam de oxigênio para manter o canal de Na+/K+ funcionando adequadamente e assim gerando os potenciais de ação que permitem a contração do miocárdio. O oxigênio ao entrar dentro da célula, ela passa por um fenômeno bioquímico denominado de ***fosforilação oxidativa*** a nível mitocondrial. Esta fenômeno ajuda na formação de uma substancia muito importante para os canais de Na+/K+, chamado **A.T.P. (Adenosina Trifosfato).** Uma vez a mitocôndria libera o A.T.P. dentro do citosol, esta termina se unindo nos seus receptores específicos, localizado no propio canal de Na/K+. Finalmente quando o acoplamento de A.T.P. acontece o canal é ativado deixando a entrada de Na+ para o LIC (Liquido Intracelular) e saída de K+ para o LEC (Liquido Extracelular). Quando o Na+ atinge o **potencial limiar** intracelular se inicia a **despolarização celular**.

Vamos agora imaginar um paciente com um ***placa ateromatosa*** importante em uma da suas artérias coronárias. Esta placa reduz o fluxo sanguíneo e gera uma falta de oxigenação tecidual **(fenômeno Isquêmico).** Inicialmente, isto gera uma cascata de eventos dentro da célula, diminuindo as concentrações de ATP intracelular e assim aumentando a concentração de Na+ intracelular. Como sabemos este ultimo (Na+) ion tem uma grande afinidade por H2O (Agua) o qual o termina arrastando para dentro da célula causando **Edema Celular.** O Edema Celular é considerado a primeira manifestação de ***Lesão Celular reversível.*** Caso continue o fenômeno isquêmico, todas a membranas da célula sofrem uma degeneração e perda de sua função.

Por exemplo:
1.) Membrana Celular→ Aumenta sua porosidade e deixar entrar vários eletrólitos (ions) dentro da célula podendo desencadear potencias elétricos não desejados (É assim como arritmias letais como fibrilação ventricular que podem causar uma Parada cardiorrespiratória).
2.) Membrana Mitocondrial → Perde sua capacidade de produzir ATP.
3.) Membrana do Lisosomas → Libera enzimas hidrolíticas destrutivas que são ativadas pelo Ca+ intracelular.
4.) Membrana Nuclear → Este habitualmente é o ultimo em ser destruido (lugar onde o DNA fica guardado).

Todas estas 4 mudanças terminam gerando uma *Lesão Celular Irreversível*.

Se o fenômeno isquêmico persiste, este termina evoluindo a um *infarto ou necrose* do tecido afetado. Quando isto acontece enzimas com Troponinas são liberadas no torrente sanguíneo que podem ser quantificados no sangue. As troponinas quando estão elevadas já sugere grande parte de necrose do miocárdio pois estas enzimas são marcadores enzimáticos que demoram varias horas para estar elevados no sangue.



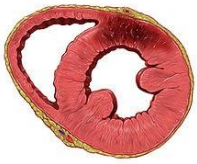

ISQUEMIA vs INFARTO ...

Para facilitar ao aluno o aprendizado da matéria é preciso seguir uma abordagem sistemática que permita fazer um diagnostico diferencial entre infarto e isquemia do miocárdio. Uma abordagem da sequencia alfabética das ondas e segmentos sempre deve se realizada.

1 2 3 4
Q-ST-T-U

Onda Q: Sempre devemos começar procurando **´´Ondas Q patológicas´´=** Necrose do Miocárdio.
Segmento ST: Procurar achar alguma **Elevação ou Depressão do Segmento ST.**
Onda T: Procurar ondas **T invertidas ou Apiculadas (altas)**
Onda U: Procurar achar as **ondas U** logo após a onda T.
Pode ser sugestivo de:

- Hiperkalemia
- Bradicárdia
- Prolongamento do intervalo QT

Isquemia do Miocárdio: É uma hipóxia tecidual gerado por um fluxo sanguíneo coronário inadequado e que pode ser: A.) Transitório ou B.) Sustentado

Infarto: É causado por uma isquemia severa e persistente que termina gerando *necrose do miocárdio*.

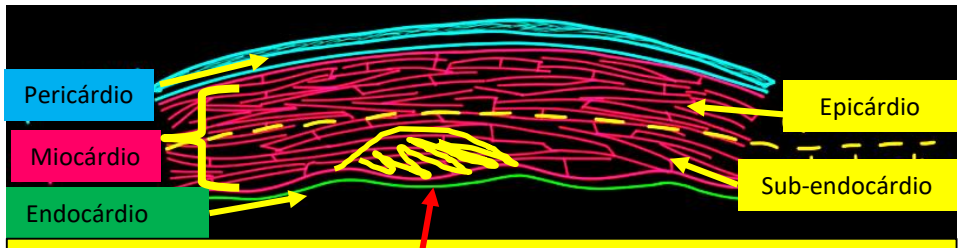

As lesão (hipóxica) do sub-endocárdio é muito mais suscetível a infarto/isquemia quando comparado com o **epicárdio**. Isto denominamos ***Infarto ou Isquemia Subendocárdica.*** Na Figura abaixo podemos observar suas diferentes morfologias:

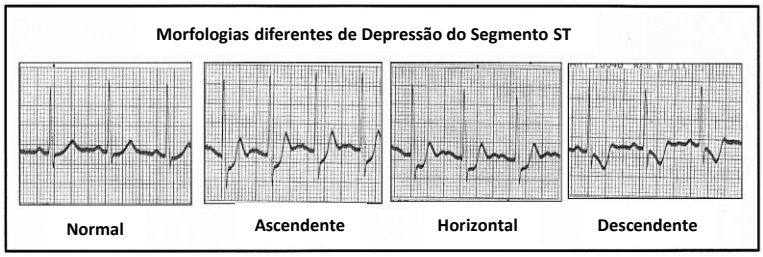

ISQUEMIA vs INFARTO ...

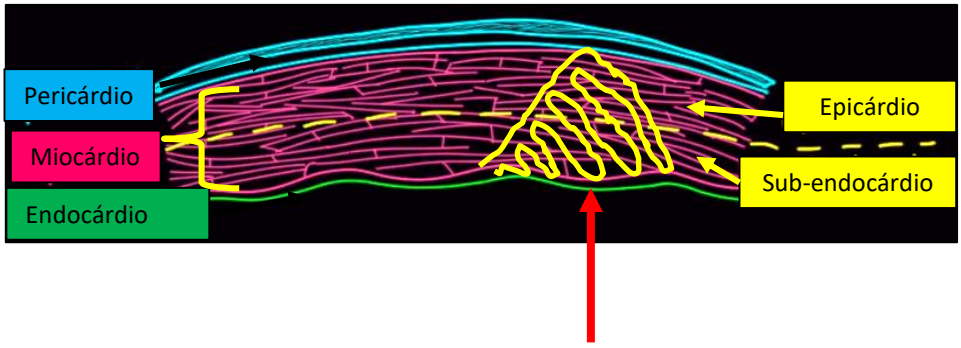

Quando temos uma lesão que afeta toda a espessura do miocárdio, isto denominamos de ***Infarto Trans-mural.*** ***O infarto trans-mural acontece, quando uma artéria coronária esta obstruída completamente pela presença de um trombo sobreposto numa placa aterosclerótica. A expressão de um Infarto Trans-mural no ECG é caracterizado pela elevação do segmento ST.*** *O pacientes com ↑ST deveram ser encaminhados imediatamente para centros de referencia para realizar uma I.C.P. (intervenção coronária percutânea) para tratamento trombolítico e possível colocação de STENT.*

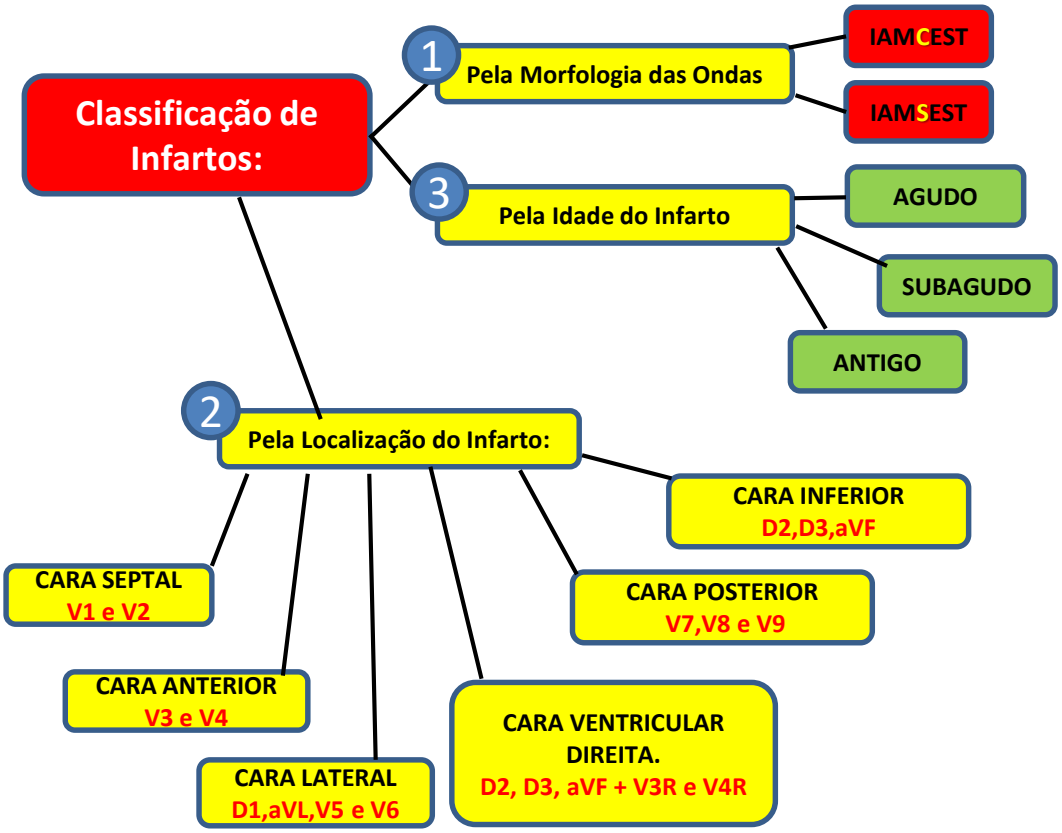

INFARTO TRANSMURAL

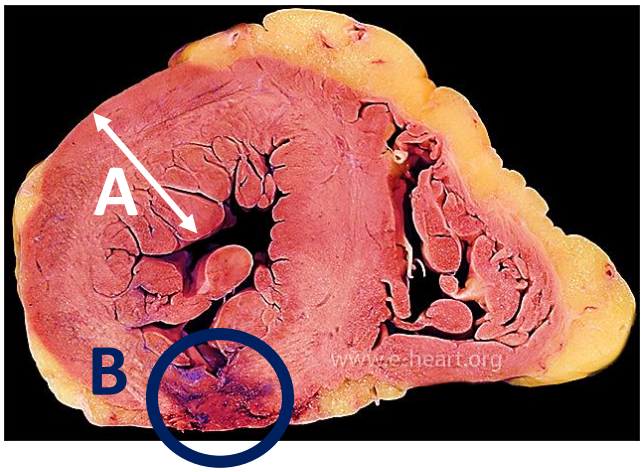

Na imagem do lado podemos apreciar um coração com hipertrofia ventricular esquerda (Letra: A) e um foco de necrose que afeta toda a espessura do miocárdio (Infarto Transmural): letra B.

Uma complicações do infarto transmural além de poder evoluir a uma fibrilação ventricular (FV) e causar uma PCR, também pode evoluir a uma ruptura eventual do aneurisma da parede ventricular gerando um quadro grave e muitas vezes falta tamponamento cardíaco restritivo.

ARTÉRIA CORONARIA ESQUERDA

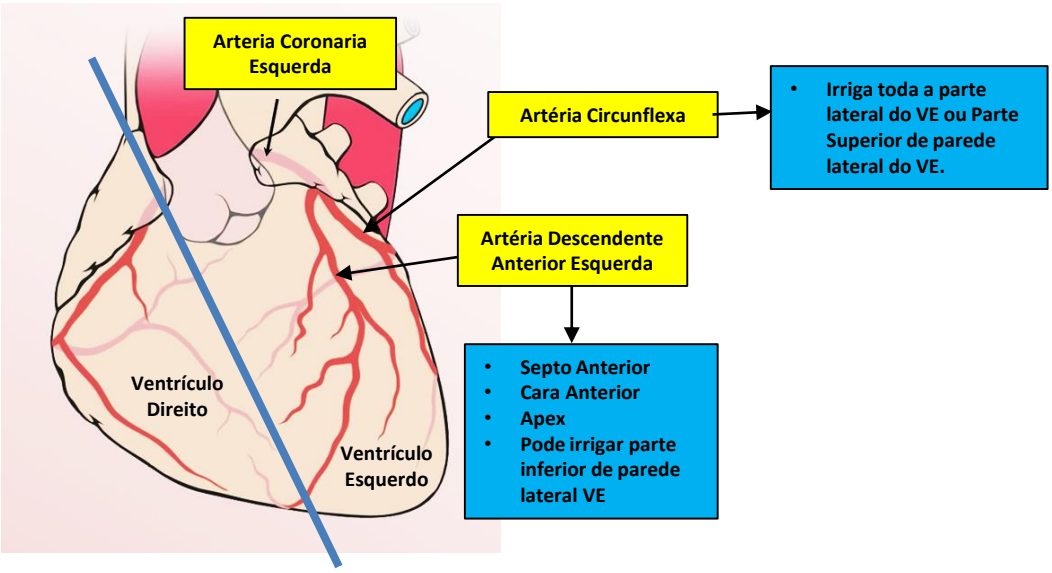

Correlação Clinica:
Infartos do Ventrículo Esquerdo (VE) geram disfunção ventricular esquerda, Potencializando a perda de capacidade de bomba e incrementando o refluxo de pré-carrega nas veias pulmonares e diminuindo a pós-carga ejetora do ventrículo.

Achados Semiológicos:
1.) Hipertensão Severa inicialmente.
2.) Taquicardia compensatória inicial
3.) Dispneia importante → Pode evoluir para Edema Agudo de Pulmão.

Anatomia Circulatória do Coração

ARTÉRIA CORONARIA DIREITA

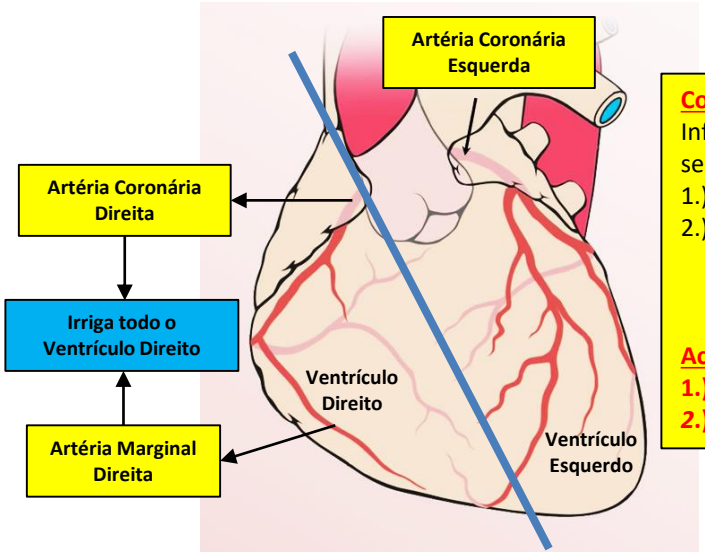

Correlação Clinica:
Infartos do Ventrículo Direito
se caracterizam por duas coisas:
1.) Hipotensão Severa: Por ↓ ***Pré-carrega***
2.) Bradicardias: NS ou NAV são afetados
(Paciente com Infarto do VD não devem receber Nitroglicerina!!!)

Achados semiológicos:
1.) Regurgitação Jugular
2.) Edema em Membros Inferiores

ARTÉRIA DESCENDENTE POSTERIOR

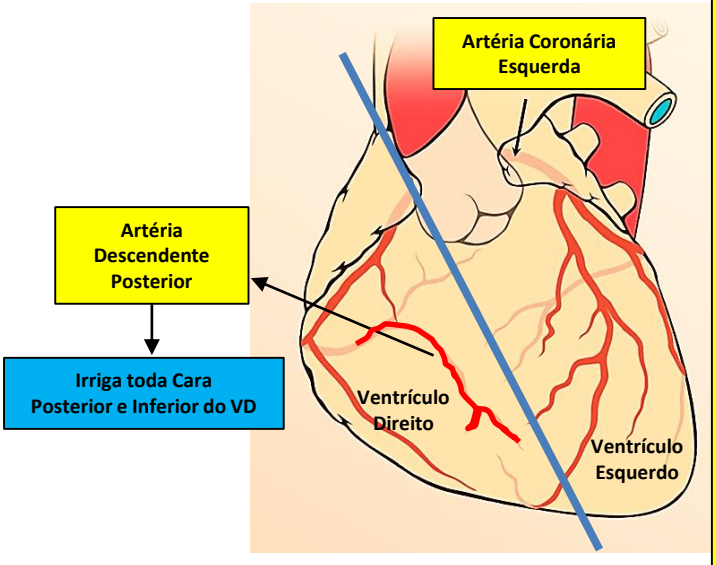

Correlação Clinica:
Circulação Dominante Direita:
80% dos pacientes tem uma Artéria Descendente Posterior que é Ramo da artéria Coronária Direita (ACD).

Circulação Dominantes Esquerda:
15% dos pacientes tem uma Artéria Descendente Posterior que é Ramo da artéria Circunflexa.

Circulação Mista ou Co-dominante:
5% do pacientes tem uma Artéria Descendente Posterior que é proveniente tanto da ACD e Circunflexa.

Muito Raro:
Artéria Descendente Anterior pode dar uma volta ao Apex e subir irrigando a cara posterior do Coração

IAMCEST vs IAMSEST
Mudanças Morfológicas das Ondas e Segmentos

Classificação de Síndrome Coronariano Agudo

3 2 1 START

QRS-ST-T

IAMCEST

(Infarto do Miocárdio COM Elevação de Segmento ST):
Afeta toda a espessura do miocárdio.
- Sempre tem 2 derivações com ↑ST
- Pode ter ↓ST e Inversão de Onda T.

IAMSEST

(Infarto do Miocárdio SEM Elevação de Segmento ST) e Angina Instável:
Afeta menos que a espessura total do miocárdio.
- ECG por ser Normal
- Pode ter ↓ST e Inversão de Onda T
- Diferenciado de IAMCEST pelos marcadores (Ex;Troponina)

Outras Achados importantes *durante* ou *depois* de um IAM:
1.) Presença de Onda Q patológica
2.) Surgimento de ´´novo´´ Eixo Elétrico Cardíaco
3.) Progressão Anormal da Onda R
4.) Surgimento de Bloqueios de Ramo ou AV novos.

Mudanças Morfológicas das Ondas e Segmentos com Tempo

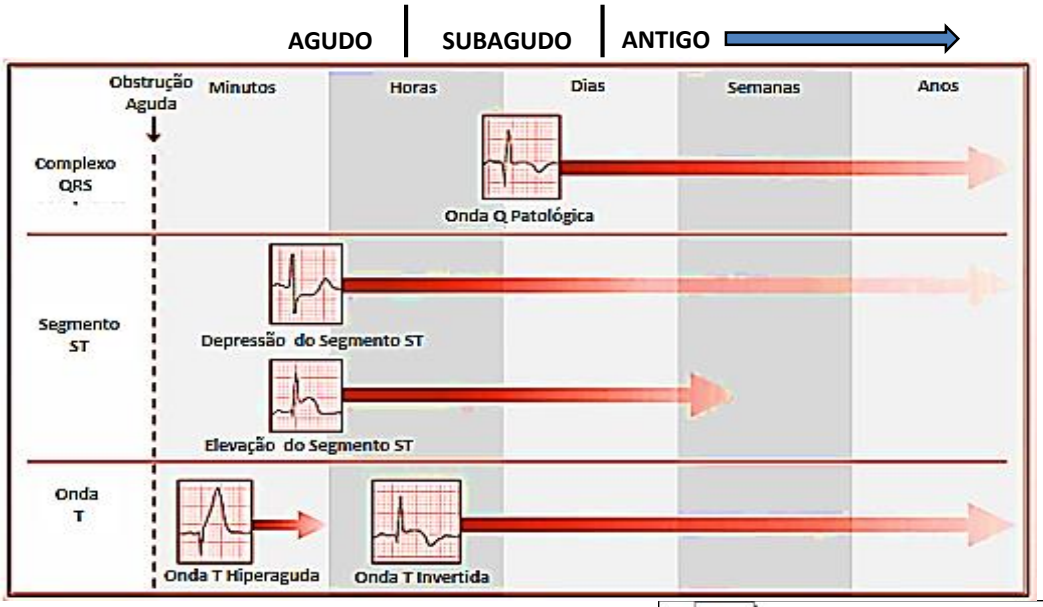

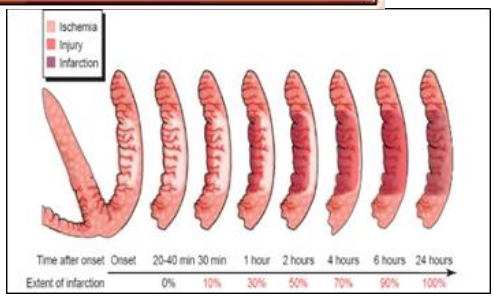

IAMCEST
INFARTO DE PAREDE

3 2 1 START

QRS-ST-T

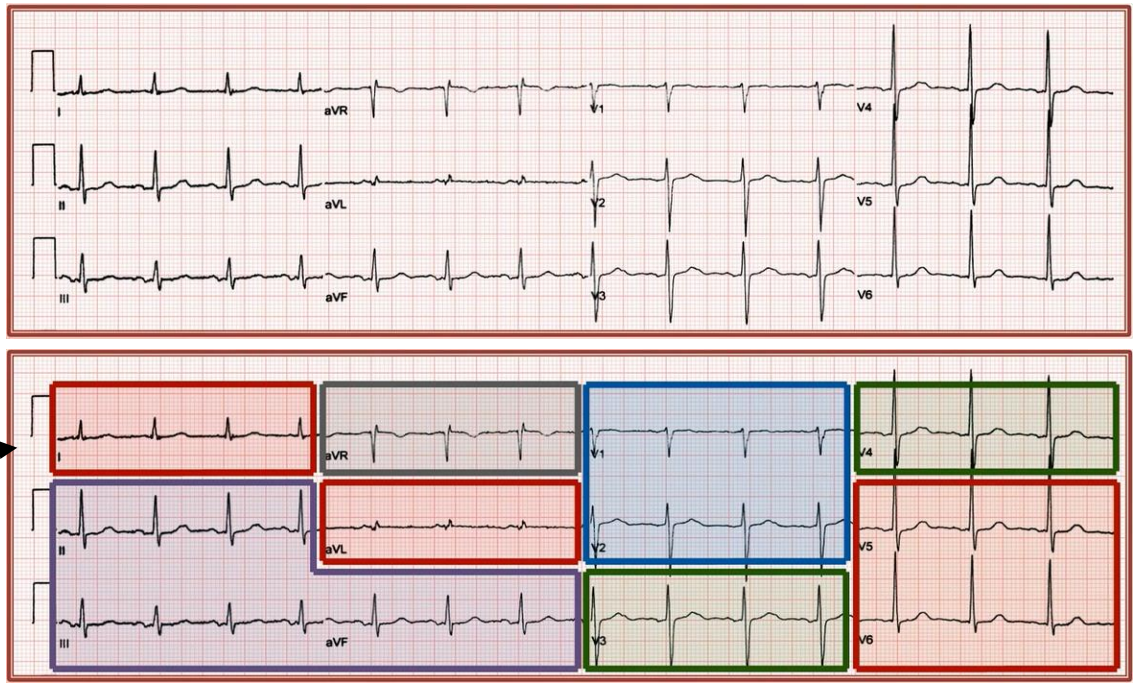

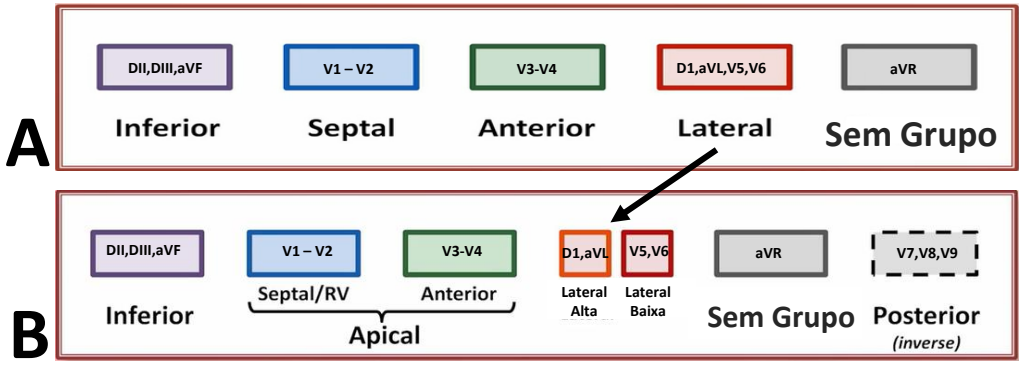

Na imagem acima vemos uma localização anatômica simplista que a maioria dos médicos usam sendo que elas na verdade não chegam a visualizar todas as áreas do coração. Como podemos ver na ***figura A:*** Apenas observamos 4 caras: Inferior, Septal, Anterior e Lateral. ***figura B***: vemos que uma subdivisão da cara lateral em Lateral Alta e Lateral Baixa. Estas ultimas representam normalmente duas áreas de irrigação sanguínea distintas sendo a primeira dado pela ***artéria circunflexa*** (Lat. Alta) e a segunda (Lat. Baixa) pela ***artéria descendente anterior***. ***Também podemos ver que os infartos que afetam a região antero-septal na pratica vemos que não chegam a realmente atingir o septo interventricular e representa mais o comprometimento da região apical do coração.***

Imagem Recíproca ou Espelhada

O ECG de 12 derivações não enxerga duas áreas importantes: ***1.) O ventrículo direito*** e ***2.) Cara posterior do coração***. Para poder ver diretamente estas duas áreas citadas é necessário usar de ***derivações adicionais*** com ***V3R,V4R,V5R e V6R*** que correspondem ao ***ventrículo direito*** e ***V7,V8 e V9*** correspondem para a ***cara posterior***. **Caso não seja viável fazer uso das derivações adicionais, sempre podemos interpretar estas áreas usando as *´´Imagens Reciprocas ou Espelhadas´´ já encontradas no ECG de 12 derivações .***

Imagens Reciprocas ou Espelhadas: ***São imagens invertidas das derivações opostas. Por exemplo as derivações V1 V2 e V3 são derivações que olham simplesmente do ponto de vista anterior do coração. As derivações opostas seriam V7, V8 e V9 que olham a cara Posterior do coração. Outro exemplo de imagem reciprocas (invertida) pode ser visto em pacientes que sofrem de IAMCEST de cara inferior (DII,DIII e avF). A imagem reciproca (IR) seria visualizado nas derivações da cara anterior (Depressão de Segmento ST). Este assunto será abordado em detalhe a seguir.***

IAM DE CARA INFERIOR

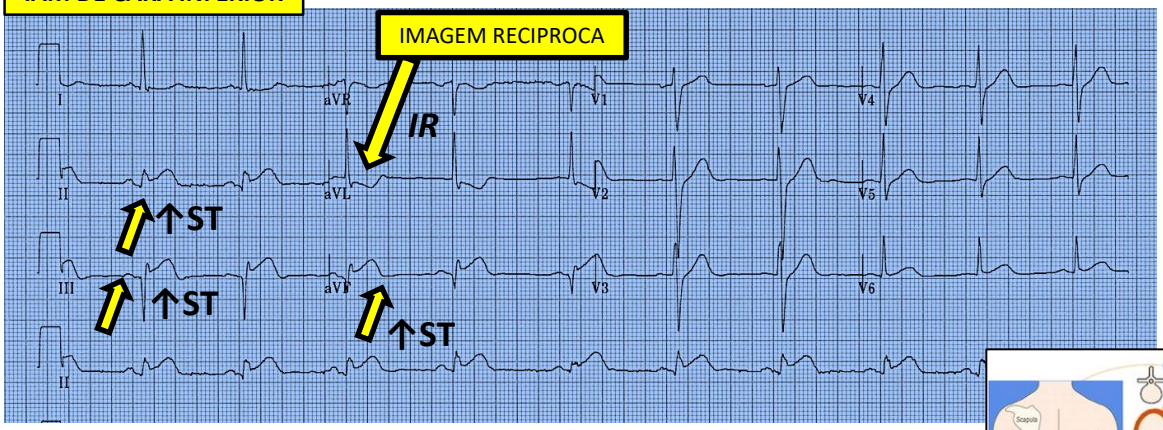

IAM DE CARA POSTERIOR

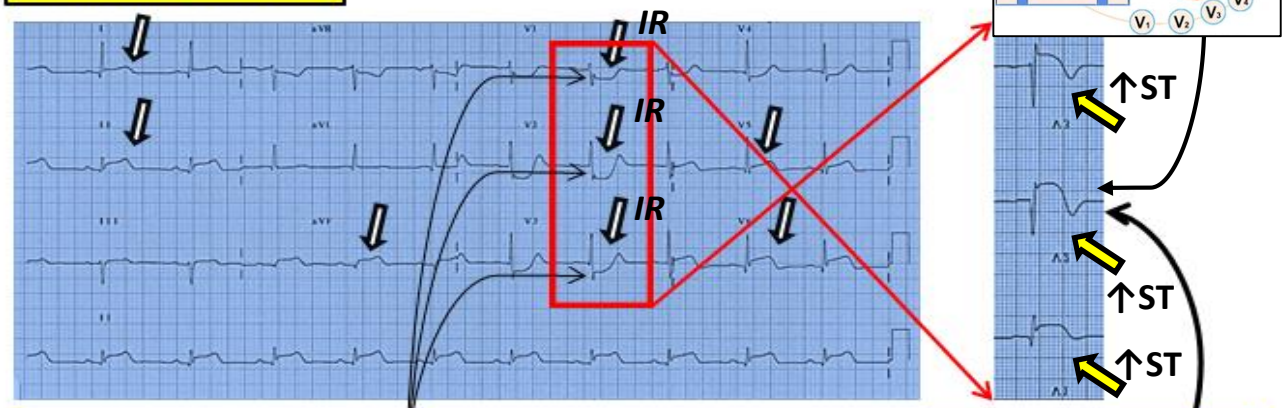

Exemplo: IAM DE CARA POSTERIOR. Podemos observar varias elevações de segmento ST evidentes em cara inferior e cara lateral esquerda!! Mais em caso de IAM POSTERIOR devemos sempre observar as derivações (V1 ate V3) e procurar achar varias depressões HORIZONTAIS do segmento ST !!.
Uma vez identificado podemos fazer a inversão da imagem e observar varias elevações do segmento ST.
Esta técnica e usada para diagnosticar IAM de cada Posterior. Também podemos colocar as derivações V4-V5 e V6 na parte Posterior do Tórax na região infra-escapular esquerda como apresentada no figura abaixo (representando V7, V8 e V9).

Onda ´´Q Patológica´´

Quando observamos a presença de em Onda Q patológica em um ECG de 12 derivações isto pode ser sugestivo de que o paciente já sofreu uma infarto prévio há muito tempo e ficou com uma área (inativa) cicatricial. Mas também podemos observar uma onda Q patológica em indivíduos que sofreram um **Infarto AGUDO** (Recente) do miocárdio ***precedido*** **HORAS** antes por uma ***elevação do segmento ST***.
Quando presenciamos IAM e observamos uma onda Q patológica este sempre aparece depois da ↑ST.
Quando vemos uma onda Q patológica, isto pode sugerir um ***infarto transmural.***

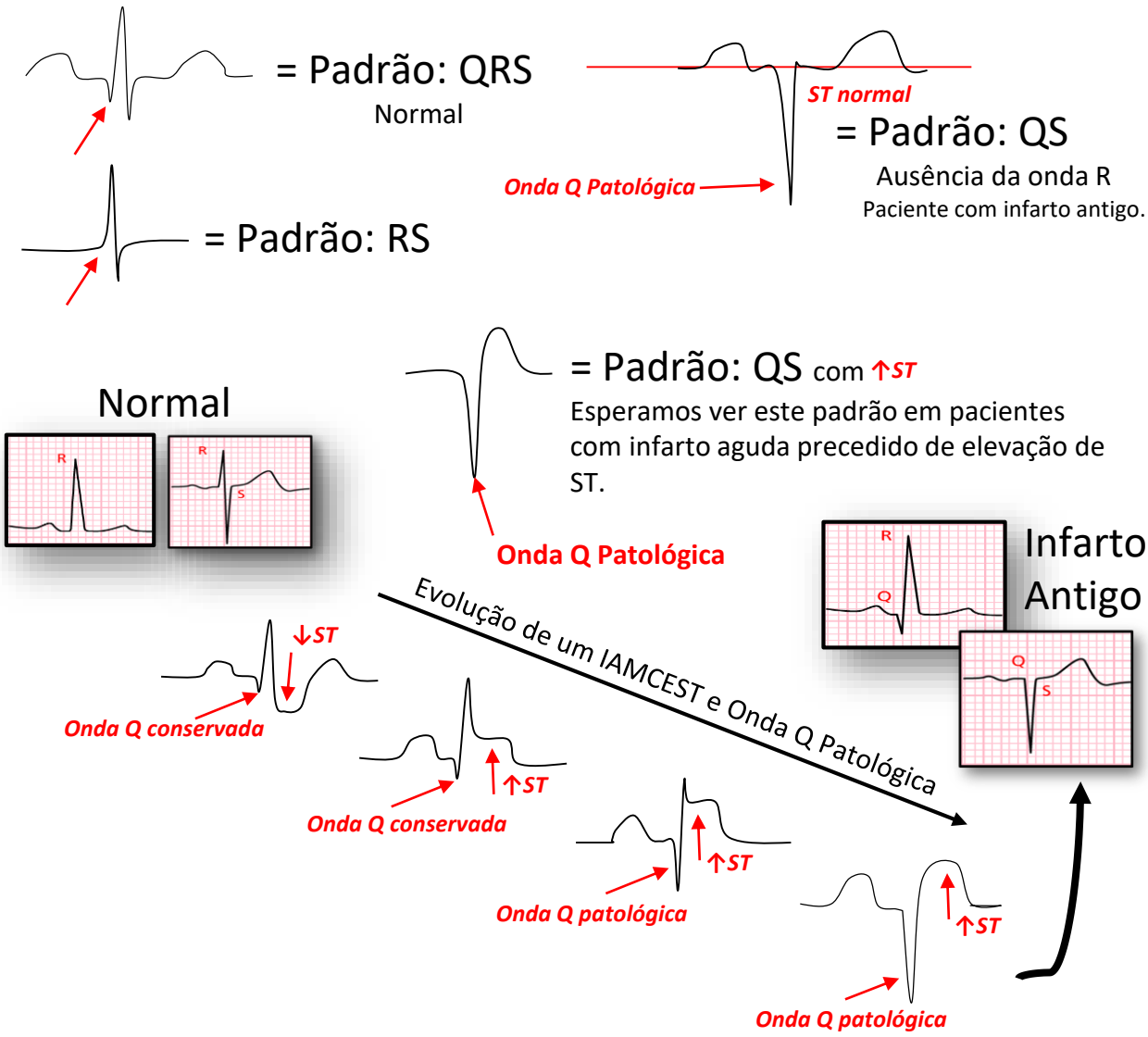

INFARTO AGUDO	INFARTO SUBAGUDO	INFARTO ANTIGO
Tempo: (Minutos/Horas)	Tempo: (Horas/Dias)	Tempo: (Dias/Sem/Anos)
ST: ↑ OU ↓	ST: ↑ OU ↓	ST: Ausente
Onda Q: Ausente	Onda Q: Presente	Onda Q: Presente

Vamos praticar Onda Q Patológica...

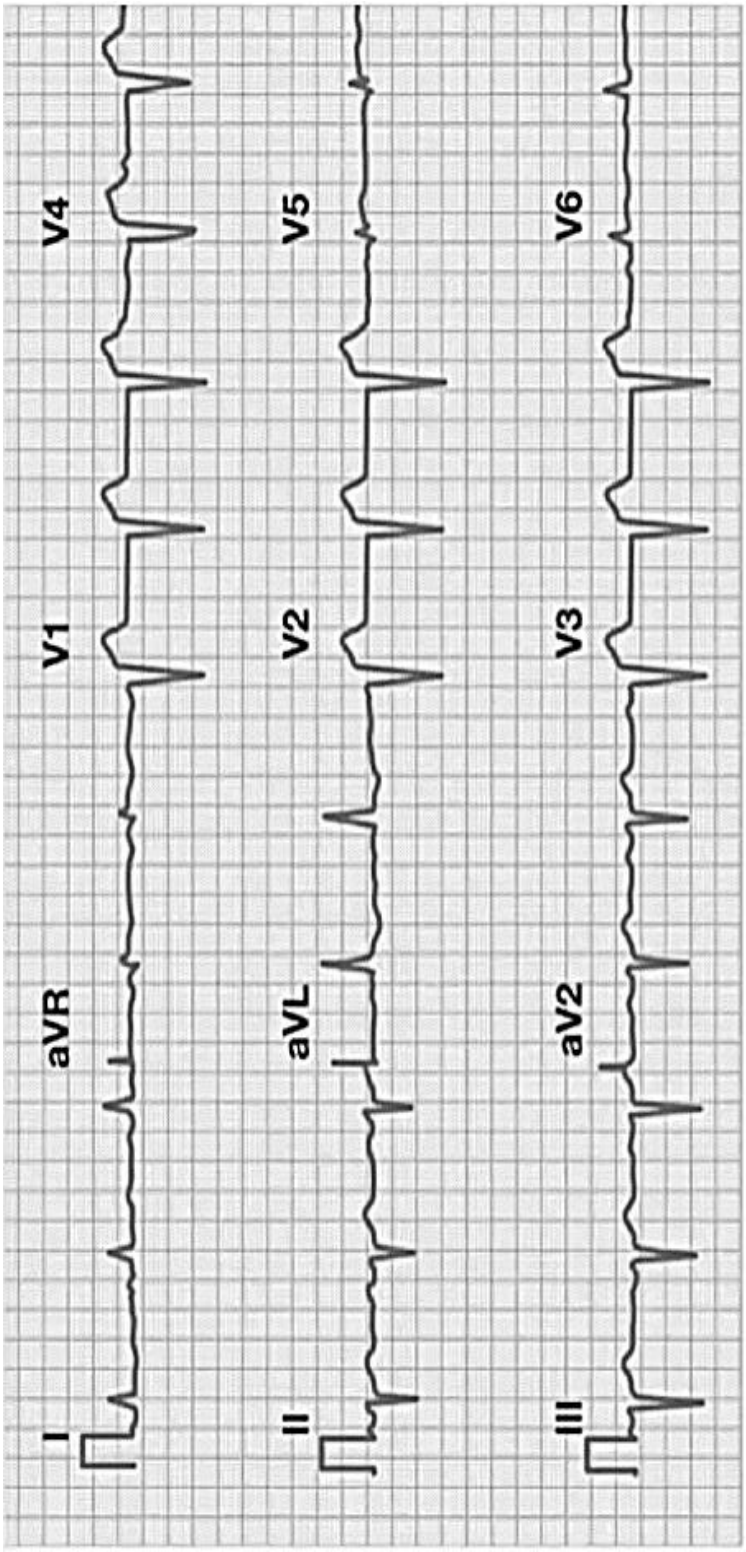

1 Impressão Geral: ☐ Normal ☐ Anormal

2 Calibração: ☐ Standard 1x - ☐ Standard 2X - ☐ Standard 0.5X ☐ Descalibrado

3 Frecuência Cardiaca : _____ bpm Intervalo PR: ☐ Normal ☐ Curto ☐ Prolongado

Ritmo: ☐ Regular ☐ Irregular Onda P: ☐ Sinusal ☐ Não Sinusal Bloqueio AV : ☐ I° ☐ II° ☐ III°

4 Progressão de Onda R: ☐ Normal ☐ Anormal Eixo Elétrico Cardíaco: ☐ Normal ☐ Direita

QRS: ☐ Alargado ☐ Curto Bloqueio de Ramo: ☐ Direito ☐ Esquerdo ☐ Esquerda ☐ Extrema Direita

Bloqueio de Fascicular: ☐ Anterior ☐ Posterior

5 Hipertrofia/Sobrecarga Atrial: ☐ Direita ☐ Esquerda

Hipertrofia/Sobrecarga Ventricular: ☐ Direita ☐ Esquerda

6 Isquemia/Infarto: ☐ ST ↓ ☐ ST ↑

☐ Septal ☐ Anterior ☐ Posterior

☐ Inferior ☐ V. Direito ☐ Lat. Esq.

☐ Agudo ☐ Subagudo ☐ Antigo

Laudo Final:

Metodologia dos 6 Passos

I-CA-RIT-QRS-HIS-II

1 2 3 4 5 6

Vamos praticar Onda Q Patológica...

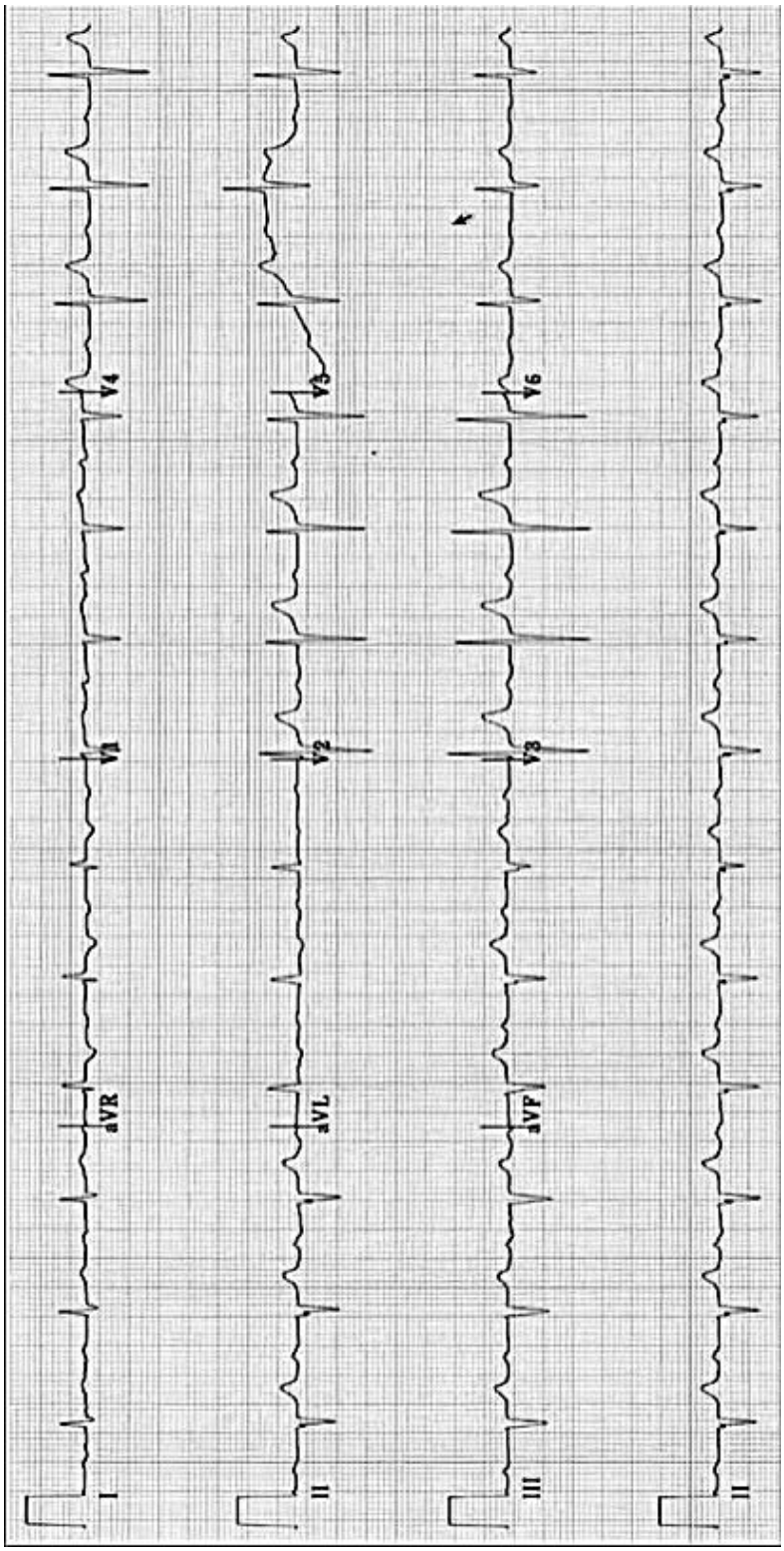

1 Impressão Geral: ☐ Normal ☐ Anormal

2 Calibração: ☐ Standard 1x - ☐ Standard 2X - ☐ Standard 0.5X ☐ Descalibrado

3 Frecuência Cardíaca : _____ bpm Intervalo PR: ☐ Normal ☐ Curto ☐ Prolongado

Ritmo: ☐ Regular ☐ Irregular Onda P: ☐ Sinusal ☐ Não Sinusal Bloqueio AV : ☐ I° ☐ II° ☐ III°

4 Progressão de Onda R: ☐ Normal ☐ Anormal Eixo Elétrico Cardíaco: ☐ Normal ☐ Direita

QRS: ☐ Alargado ☐ Curto Bloqueio de Ramo: ☐ Direito ☐ Esquerdo ☐ Esquerda ☐ Extrema Direita

Bloqueio de Fascicular: ☐ Anterior ☐ Posterior

5 Hipertrofia/Sobrecarga Atrial: ☐ Direita ☐ Esquerda

Hipertrofia/Sobrecarga Ventricular: ☐ Direita ☐ Esquerda

6 Isquemia/Infarto: ☐ ST ↓ ☐ ST ↑

☐ Septal ☐ Anterior ☐ Posterior

☐ Inferior ☐ V. Direito ☐ Lat. Esq.

☐ Agudo ☐ Subagudo ☐ Antigo

Laudo Final:

Metodologia dos 6 Passos

I-CA-RIT-QRS-HIS-II

1 2 3 4 5 6

Vamos praticar Onda Q Patológica...

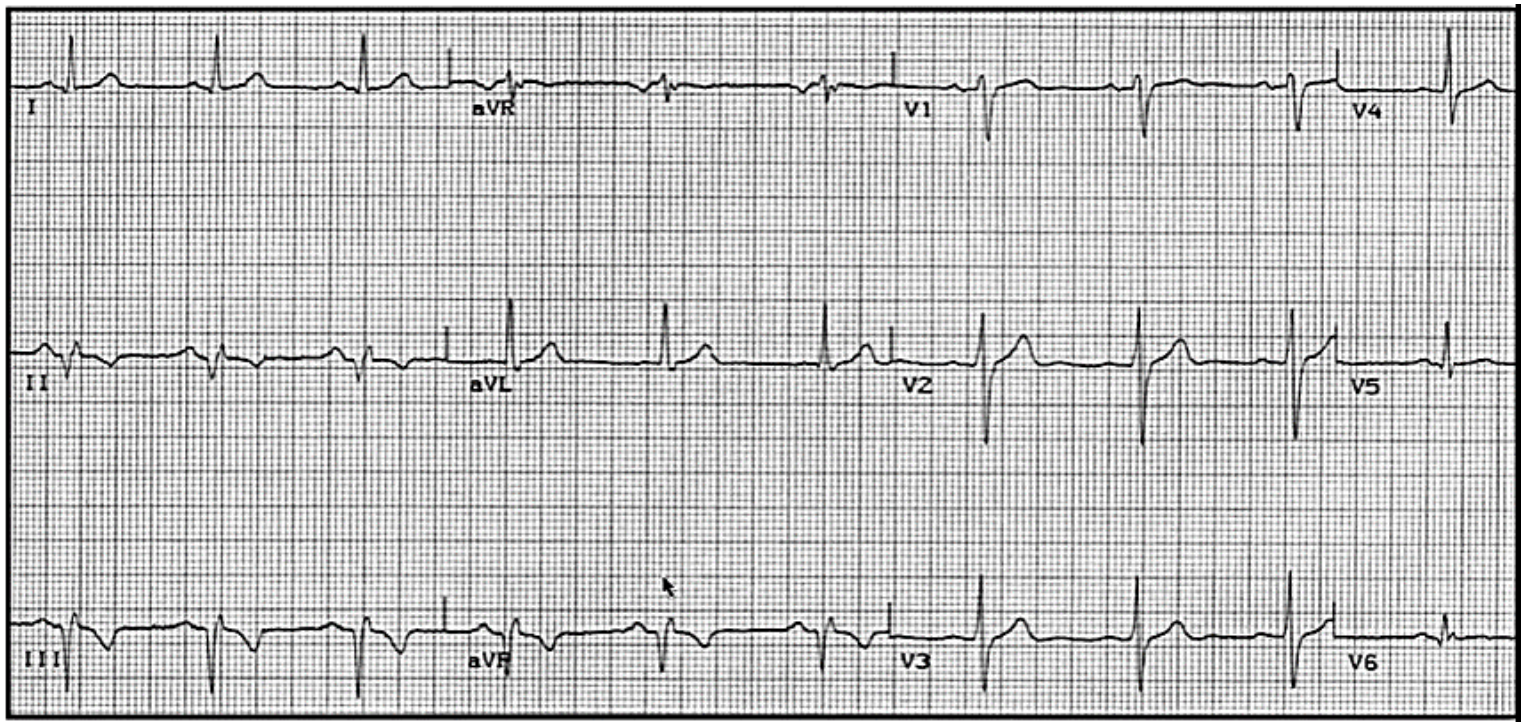

1 Impressão Geral: ☐ Normal ☐ Anormal

2 Calibração: ☐ Standard 1x - ☐ Standard 2X - ☐ Standard 0.5X ☐ Descalibrado

3 Frecuência Cardiaca : _____ bpm Intervalo PR: ☐ Normal ☐ Curto ☐ Prolongado

Ritmo: ☐ Regular ☐ Irregular Onda P: ☐ Sinusal ☐ Não Sinusal Bloqueio AV : ☐ I° ☐ II° ☐ III°

4 Progressão de Onda R: ☐ Normal ☐ Anormal Eixo Elétrico Cardíaco: ☐ Normal ☐ Direita ☐ Esquerda ☐ Extrema Direita

QRS: ☐ Alargado ☐ Curto Bloqueio de Ramo: ☐ Direito ☐ Esquerdo

Bloqueio de Fascicular: ☐ Anterior ☐ Posterior

5 Hipertrofia/Sobrecarga Atrial: ☐ Direita ☐ Esquerda

Hipertrofia/Sobrecarga Ventricular: ☐ Direita ☐ Esquerda

6 Isquemia/Infarto: ☐ ST ↓ ☐ ST ↑

☐ Septal ☐ Anterior ☐ Posterior

☐ Inferior ☐ V. Direito ☐ Lat. Esq.

☐ Agudo ☐ Subagudo ☐ Antigo

Laudo Final:

Metodologia dos 6 Passos

I-CA-RIT-QRS-HIS-II

1 2 3 4 5 6

Vamos praticar Onda Q Patológica...

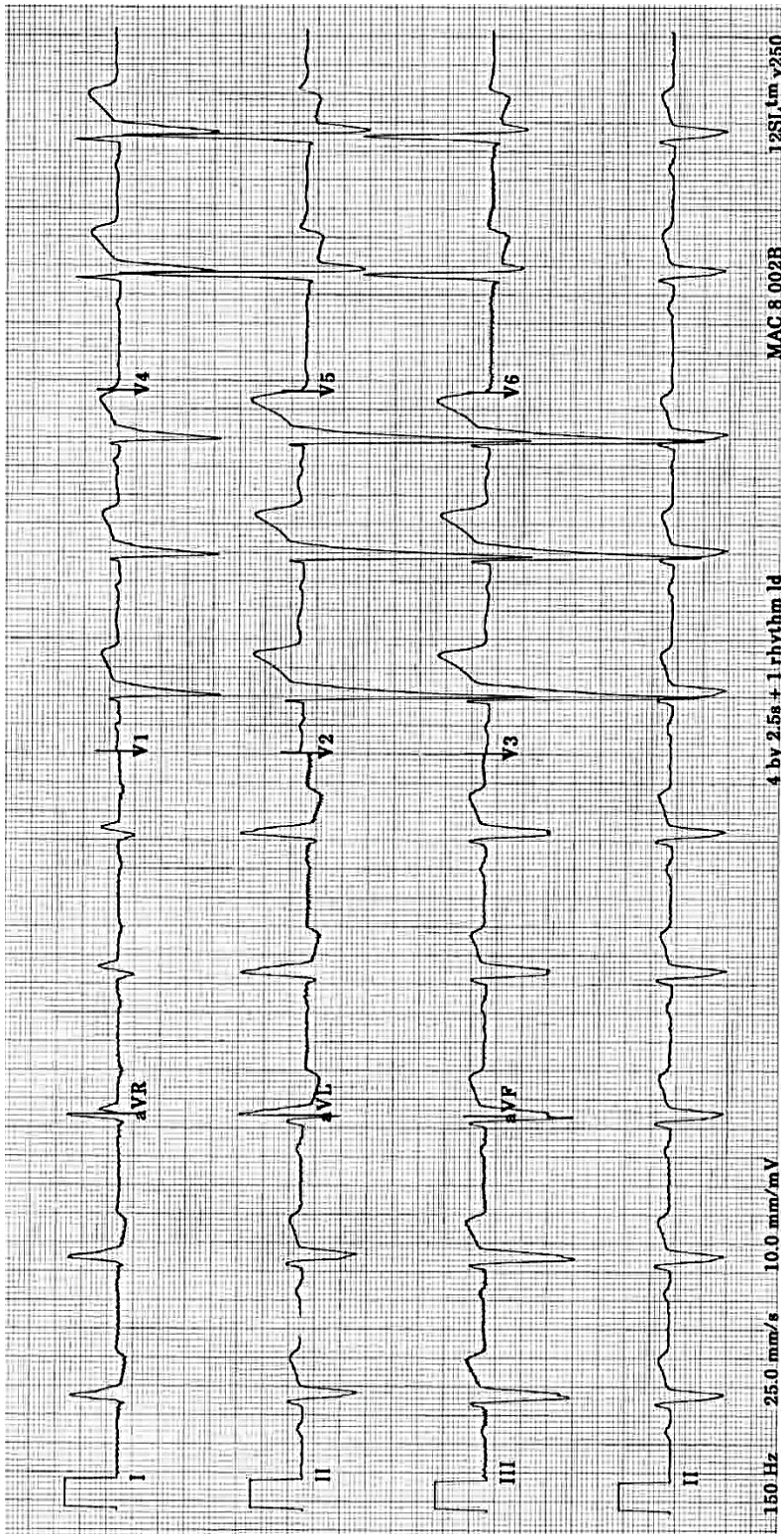

1 Impressão Geral: ☐ Normal ☐ Anormal

2 Calibração: ☐ Standard 1x - ☐ Standard 2X - ☐ Standard 0.5X ☐ Descalibrado

3 Frecuência Cardíaca: _____ bpm Intervalo PR: ☐ Normal ☐ Curto ☐ Prolongado
Ritmo: ☐ Regular ☐ Irregular Onda P: ☐ Sinusal ☐ Não Sinusal Bloqueio AV: ☐ I° ☐ II° ☐ III°

4 Progressão de Onda R: ☐ Normal ☐ Anormal Eixo Elétrico Cardíaco: ☐ Normal ☐ Direita
QRS: ☐ Alargado ☐ Curto Bloqueio de Ramo: ☐ Direito ☐ Esquerdo ☐ Esquerda ☐ Extrema Direita
Bloqueio de Fascicular: ☐ Anterior ☐ Posterior

5 Hipertrofia/Sobrecarga Atrial: ☐ Direita ☐ Esquerda
Hipertrofia/Sobrecarga Ventricular: ☐ Direita ☐ Esquerda

6 Isquemia/Infarto: ☐ ST ↓ ☐ ST ↑
☐ Septal ☐ Anterior ☐ Posterior
☐ Inferior ☐ V. Direito ☐ Lat. Esq.
☐ Agudo ☐ Subagudo ☐ Antigo

Laudo Final:

Metodologia dos 6 Passos
I-CA-RIT-QRS-HIS-II
1 2 3 4 5 6

ABORDAGEM SISTEMÁTICA DE INFARTO

Sempre quando avaliamos um ECG de um paciente com IAMCEST devemos sempre fazer as três seguintes perguntas:

1.) Que região do coração foi afetada?
2.) Que artéria coronária ou ramo sofreu a obstrução?
3.) Qual é o Tempo de evolução do infarto (Agudo, Subagudo ou Antigo)?

3 2 1 START

QRS-ST-T

Exemplo #1 Infarto de Cara Inferior Agudo

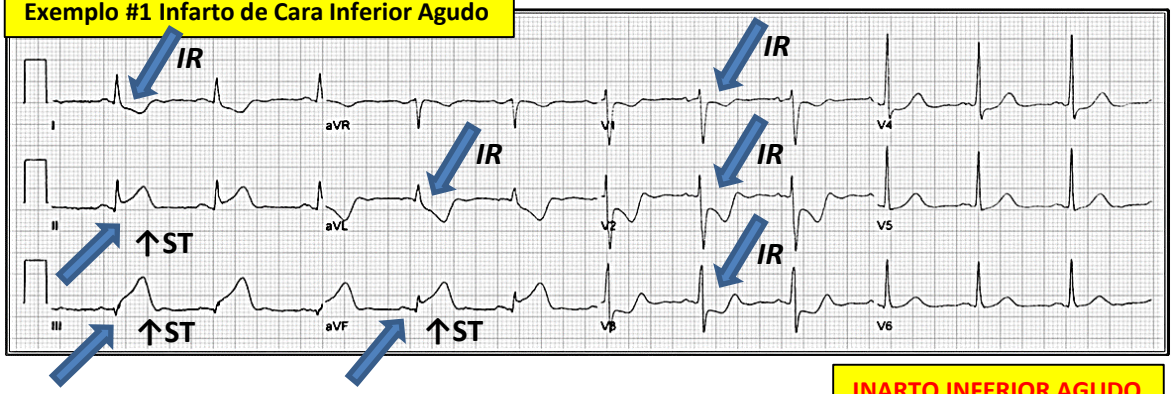

INARTO INFERIOR AGUDO

1.) Que região do coração afetada?

R.- Infarto de cara inferior (IAMCEST de Cara Inferior)

2.) Que artéria coronária ou ramo sofreu a obstrução?

R.- Artéria Descendente Posterior
- **80% Artéria Coronária Direita (Circ. Dominante Direita)**
- **15% Circunflexa (Circ. Dominante Esquerda)**
- **5% Circunflexa (Circ. Mista)**

3.) Qual é o Tempo e evolução do infarto

R.- Minutos a Horas (Ausência de Onda Q)
(AGUDO)

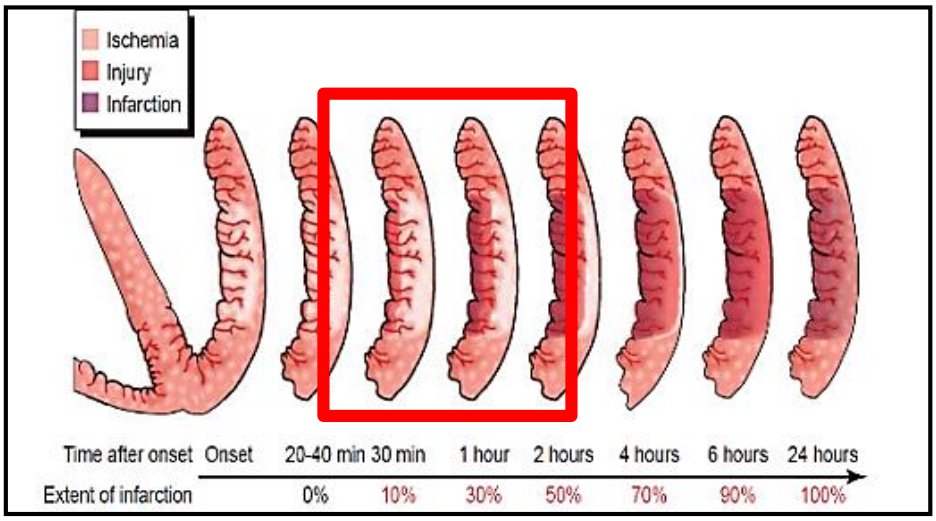

ABORDAGEM SISTEMÁTICA DE INFARTO

Exemplo #2 Infarto de Cara Antero-Septal (Anterior) Subagudo

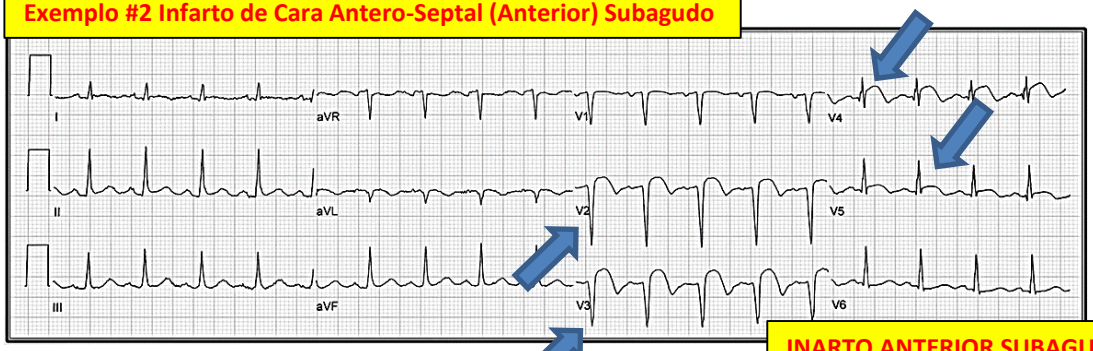

INARTO ANTERIOR SUBAGUDO

1.) Qual é a região do coração afetada?

R.- Infarto de Cara Anterior

2.) Que artéria coronária ou ramo sofreu a obstrução?

R.- Artéria Descendente Anterior Esquerda

3.) Qual é o Tempo e evolução do infarto

R.- Presença de Onda Q patológica → Horas – Dias (SUBAGUDO)

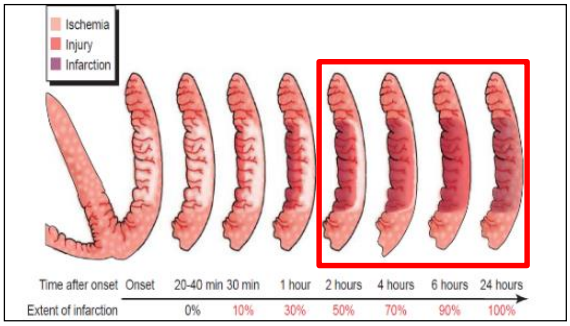

Exemplo #3 Infarto de Cara Inferior (Antigo)

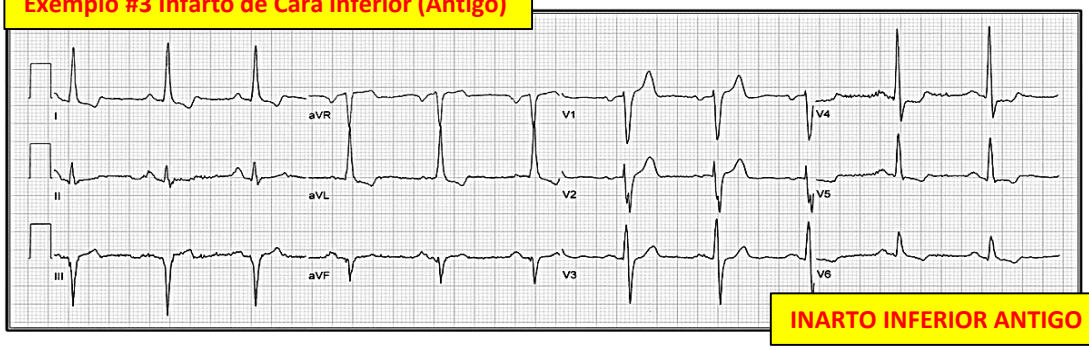

INARTO INFERIOR ANTIGO

1.) Qual é a região do coração afetada?

R.- Infarto de Cara Inferior (Ausência de ↑ST)

2.) Que artéria coronária ou ramo sofreu a obstrução?

R.- Artéria Descendente Posterior

3.) Qual é o Tempo e evolução do infarto

R.- Presença de Onda Q patológica → Semanas a Anos (Velho)

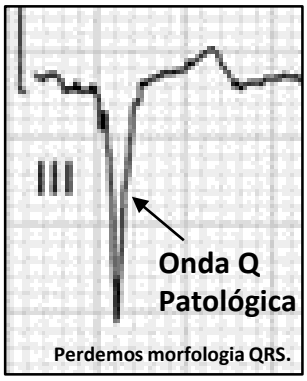

Cabe destacar que existe uma hipertrofia ventricular esquerda (HVE) no exemplo #3. Vemos depressões de Segmento ST e também inversão de onda T que não são imagens reciprocas. Isto explica as depressões e elevações do segmento ST por uma anormalidade na repolarização ventricular.

Imagens Reciprocas somente estão presentes nas fases Agudas ou Subagudas de um Infarto.

citem TREINAMENTOS

Exemplo #4 Infarto de Cara

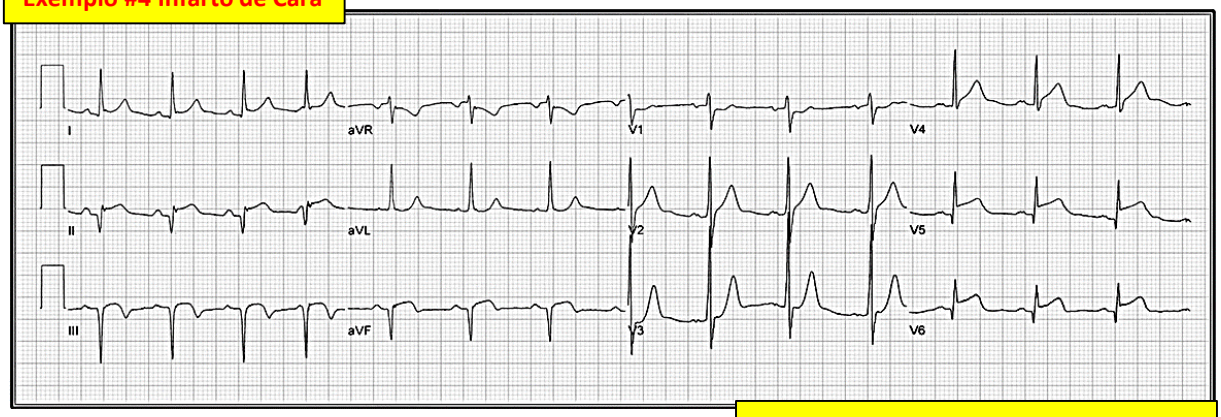

INARTO LATERAL-INFERIOR SUBAGUDO

1.) Qual é a região do coração afetada?

R.- Infarto de Cara Inferior e lateral esquerda

2.) Que artéria coronária ou ramo sofreu a obstrução?

R.- Artéria Circunflexa (Circ. Dominante Esquerda)

3.) Qual é o Tempo e evolução do infarto

R.- Presença de Onda Q patológica → Horas – Dias (SUBAGUDO)

Paredes afetadas	Alterações Isquêmicas	Mudanças – Imagem Reciprocas	Artéria afetada
Septal	V1-V2	-	DAE
Anterior	V3-V4, +/- V2, +/- V5	II, III, aVF	DAE
Lateral	V5-V6, +/- I, +/- aVL	II, III, aVF	Circunflexa
Lateral Alta	I and aVL	II, III, aVF	DAE
Inferior	II, III, e aVF	V2-V3 e ou I, aVL	ACD ou Circunflex
"Anteroseptal" (Usualmente Apical Anterior)	V1-V4	II, III, aVF	DAE
Anterolateral	V3-V6, I, aVL	II, III, aVF	DAE
Inferolateral	II, III, aVF, V5-V6, +/- I, +/- aVL	V2-V3	Circunflexa

SITUAÇÕES ESPECIAIS

Irrigação do Sistema de Condução:

- 55% Ateria Coronária Direita
- 45% Artéria Circunflexa
- 5% Outros ramos (Raro)

} No Sinusal (Marca Passo)

- 90% Artéria Coronária Direita
- 10 % Artéria Circunflexa

} No Atrioventricular (NAV)

- Artéria Descendente Anterior → Ramo Direito e Esquerdo

- Artéria Descendente Anterior
- Artéria Coronária Direita

} Feixe de His

Disfunção do Nó Sinusal
ACD Proximal ou Cx
BAV 1ro Grau e BAV 2do Grau Tipo I
ACD (NAV), Cx (NAV), DAE (HIS)
BAV 2do Grau Tipo II
DAE(His) e ACD (HIS)
BAV 3ro Grau
DAE (His), ACD (NAV/His) e Cx (NAV)
BRD/BRE
DAE

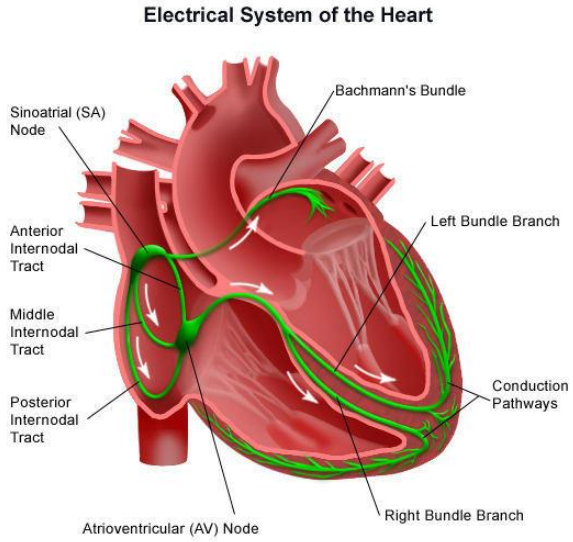

Infarto de Cara Inferior:

Como já sabemos, os infartos de cara inferior são identificados nas derivações DII,DIII e aVF. Mas descobrir que artéria coronária que foi ocluída torna-se um desafio para o clinico.

Como a irrigação da cara inferior do coração tem diversas variações anatômicas devemos lembrar que existem indivíduos com irrigação de dominância direita (80% do casos) e outros de dominância esquerda (15% dos casos). Esta variação de dominância pode ser interpretada no eletrocardiograma primeiro observando derivação DI de seguinte maneira:

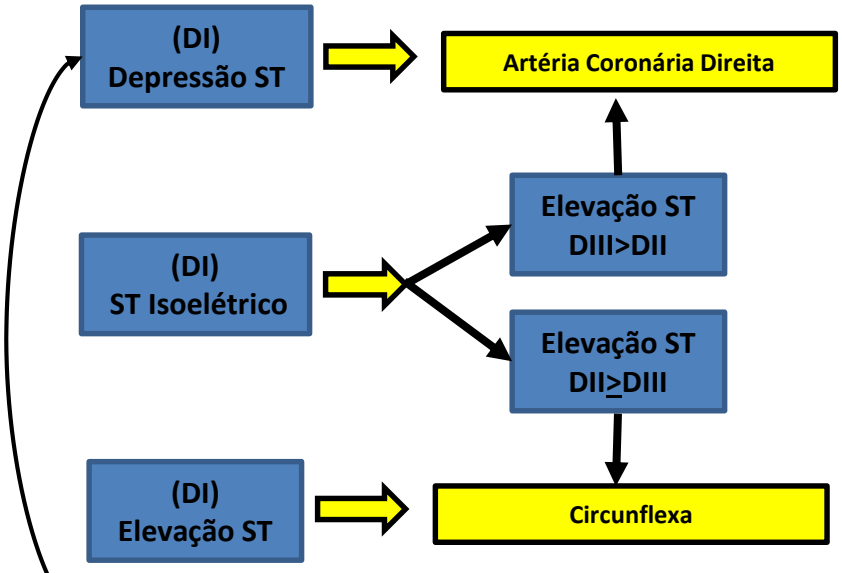

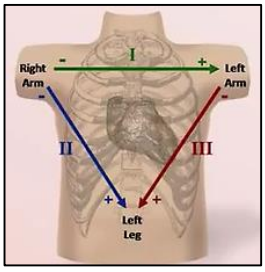

Exemplo #1

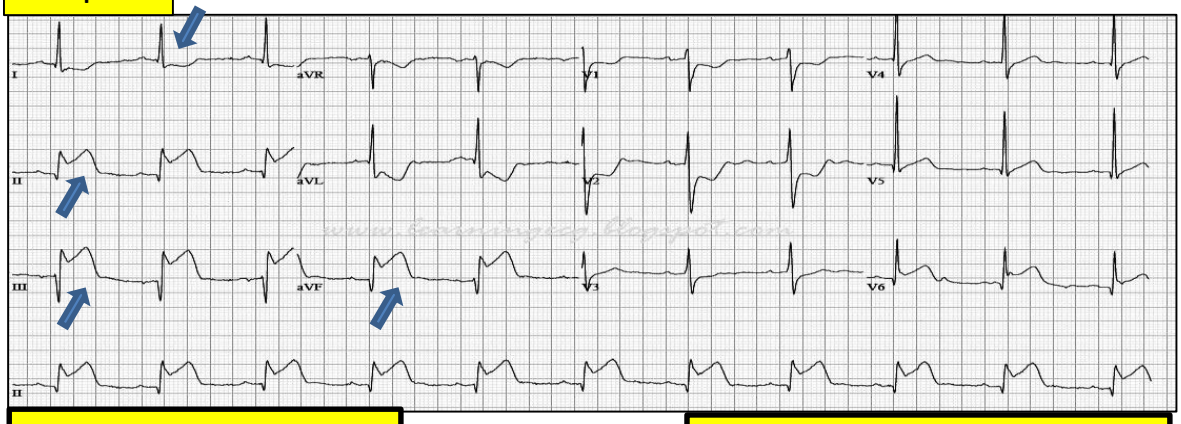

Artéria Coronária Direta

Infarto de Cara Inferior Subagudo

SITUAÇÕES ESPECIAIS (IAM CARA INFERIOR)

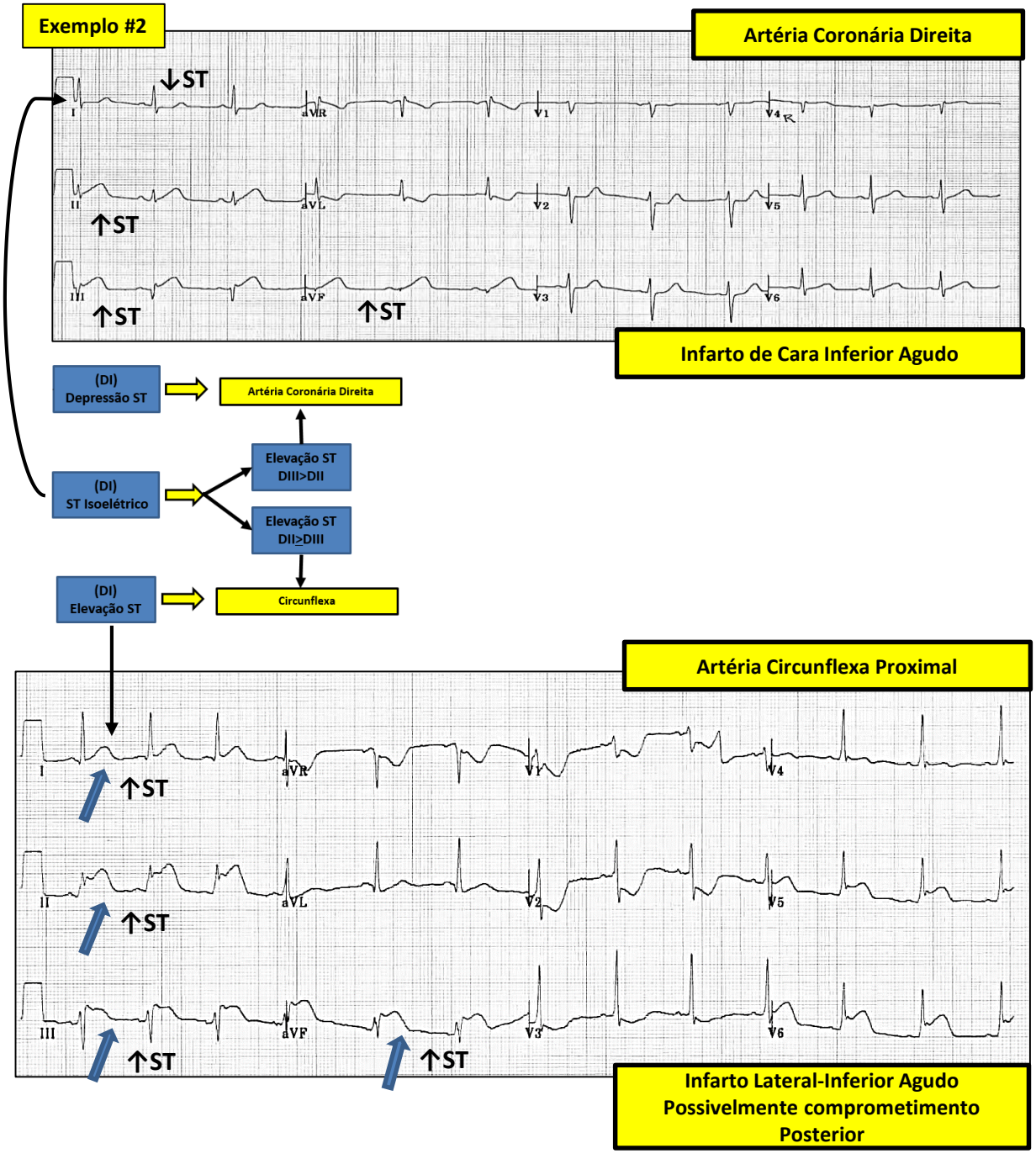

Infarto do Ventrículo Direito

Para começar, os Infartos do VD são raros, pois para ele exista em primeiro lugar requerem comprometimento da raiz proximal da ACD. O ventrículo direito também é menos sujeito a isquemia/infarto devido a que existe menos sobrecarga de trabalho e devido a sua menor espessura do miocárdio do VD quando comparado com o VE. Esta ultima característica do VD permite que o oxigênio intracavitário sirva como fonte de oxigenação tecidual.

Quando um infarto do VD acontece ele se caracteriza por *HIPOTENSAO SEVERA* associado com alterações de condução (comprometimento da ACD) e com infarto de cara inferior.

Caso exista apenas um infarto de cara inferior isolado este ultimo não deveria ser o suficiente em causar hipotensão no paciente pois ele não chega comprometer totalmente o VD.

Outra característica do infarto de VD é a elevação significante do segmento ST em V1 e V2 ou até depressão de ST em V2.

Finalmente a confirmação de Infarto de VD é através do uso de *derivações não convencionais* como V3R a V6R. Estas derivações são colocadas nas correspondentes posições do lado contralateral do hemotórax direito. A maioria dos clínicos apenas usam V4R.

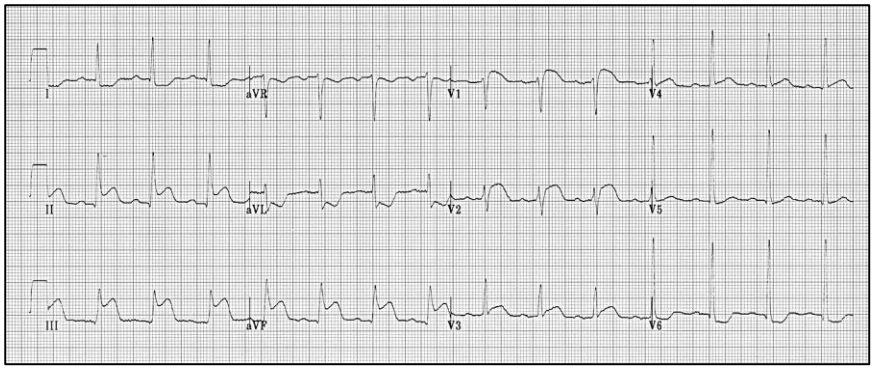

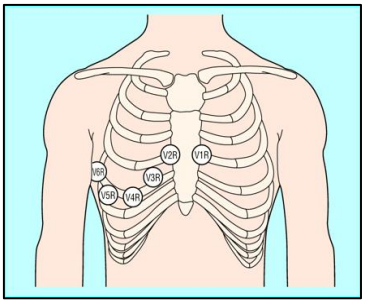

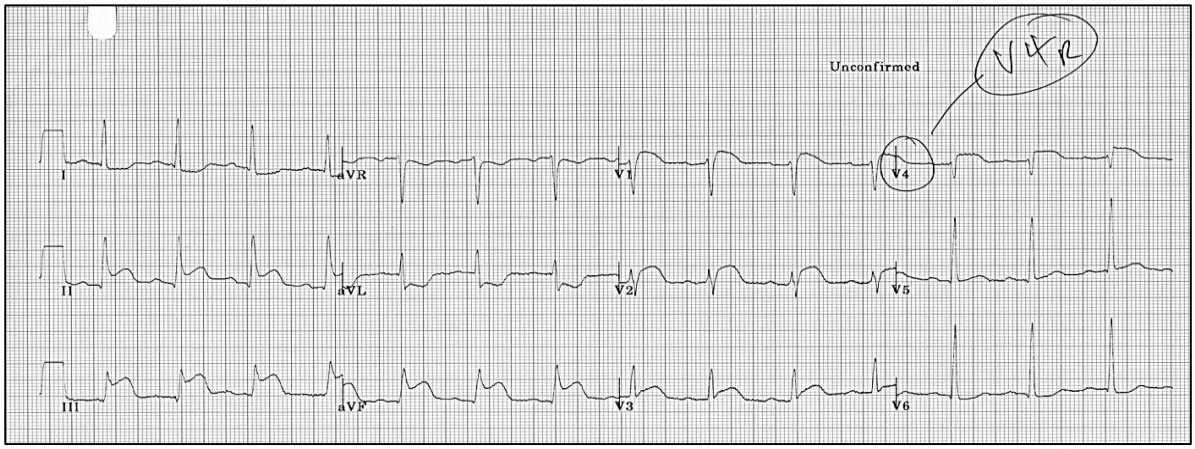

SITUAÇÕES ESPECIAIS (IAM VENTRICULO DIREITO)

INFARTO VENTRICULAR DIREITO

Exemplo: IAM VENTRICULAR DIREITO (DII,DIII,aVF + V4R (R = Right = Direito) com elevação de segmento ST evidentes.

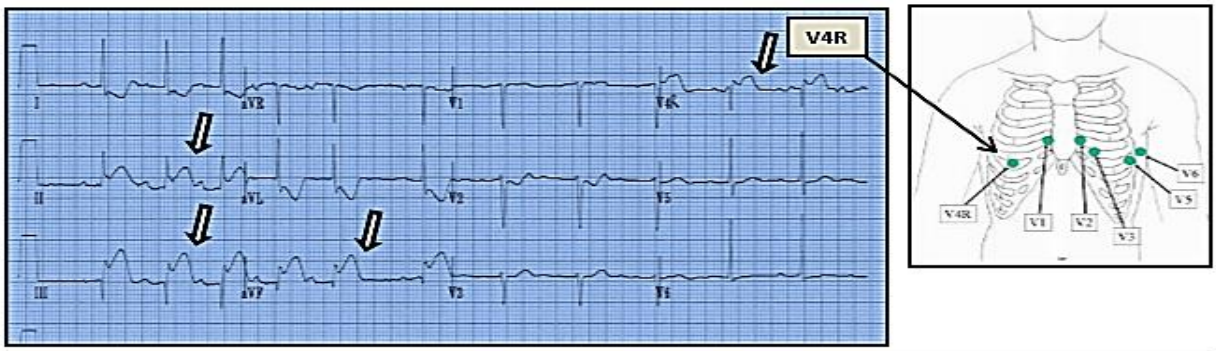

É importante lembrar que quando se suspeita Infarto de ventrículo direito, observamos sempre ↑seg ST em derivações da cara Inferior com imagem reciproca em V4. Ao perceber isto podemos colocar a derivação V4 no hemotórax direito (5to EIC linha médio-clavicular). Será apreciado uma imagem mostrando ↑ seg ST em V4R

COMPLICAÇÕES DO INFARTO VENTRICULAR DIREITO

O VD (Ventrículo Direito) ao infartar, perde a capacidade de bombear sangue para os pulmões. Isto leva o coração acumular sangue no VD, gerando uma sobrecarga e causando distensão da veia jugular e refluxo da veias cava superiores e inferiores. Uma característica típica encontrada em 14 % de todos os pacientes com IAM-VD é a presença de edema em membros inferiores + Regurgitação Jugular associado **HIPOTENSÃO SEVERA.**

INFARTO VENTRICULAR DIREITA

REGURGITAÇAO JUGULAR

EDEMA EM MEMBROS INFERIORES BILATERAL!!!

HIPOTENSÃO SEVERA

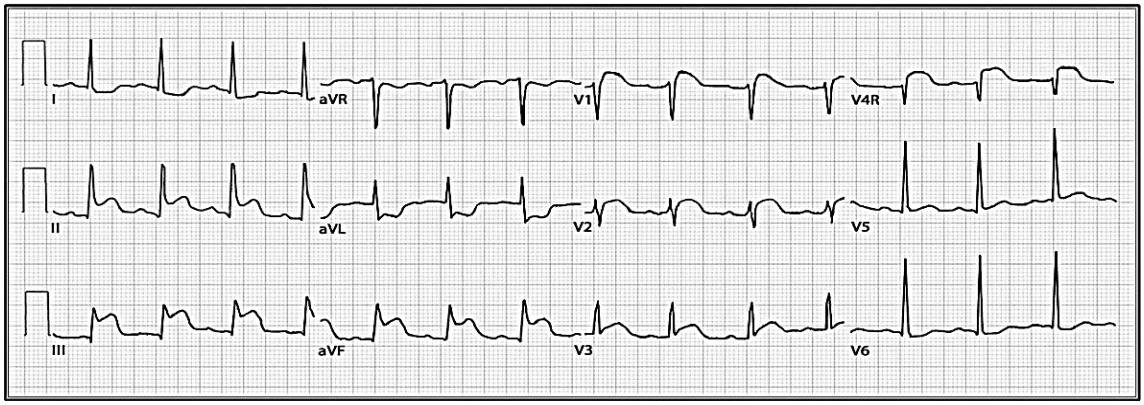

COMPLICAÇÕES DO INFARTO VENTRICULAR ESQUERDO

O VE (ventrículo esquerdo) ao infartar, perde a capacidade de bombear sangue para o resto do corpo. Isto leva o coração acumular sangue no VE, gerando uma sobrecarga conhecido como insuficiência cardíaca congestiva. Com o passar do tempo (min-horas) se gera um refluxo pela veias pulmonares causando uma complicação chamada **EDEMA AGUDO DE PULMÃO.**

CARACTERISTICAS CLINICAS

INFARTO VENTRICULAR ESQUERDO

- DOR PRECORDIAL INTENSO
- HIPERTENSAO ARTERIAL ALTA
- DISPNEIA (EDEMA PULMONAR)

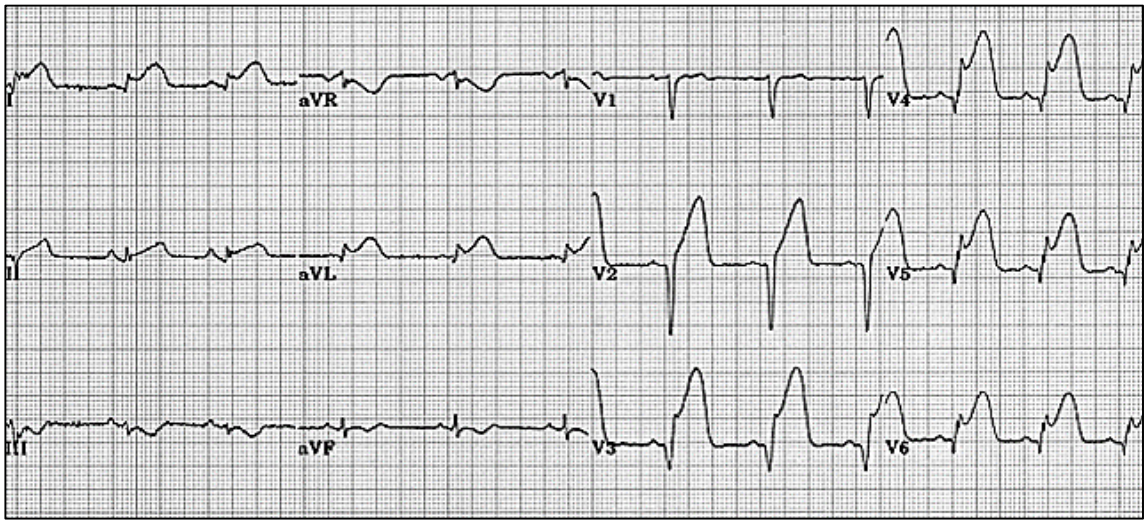

SITUAÇÕES ESPECIAIS (IAM CARA POSTERIOR)

Infarto de Cara Posterior:

Para começar, os Infartos de cara Posterior as vezes são um pouco mais difíceis de diagnosticar devidos a que não temos derivações que olham diretamente na cara posterior do coração. É importante ressaltar que muitas vezes existem comprometimento de outras caras como a inferior e a lateral.

Dentro dos critérios mais usados para diagnosticar IAM de cara Posterior observamos nas derivações V1 e V2:

1.) Depressão do Segmento ST em formato HORIZONTAL com onda T positiva. (Agudo/Subagudo)
2.) Relação R>S pode ser encontrado em V1 ou V2 (Seria o inverso de uma onda Q patológica)
3.) Usar derivações não convencionais: V7R, V8R e V9R (Figura letra B)

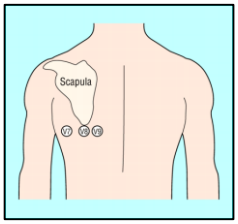

A

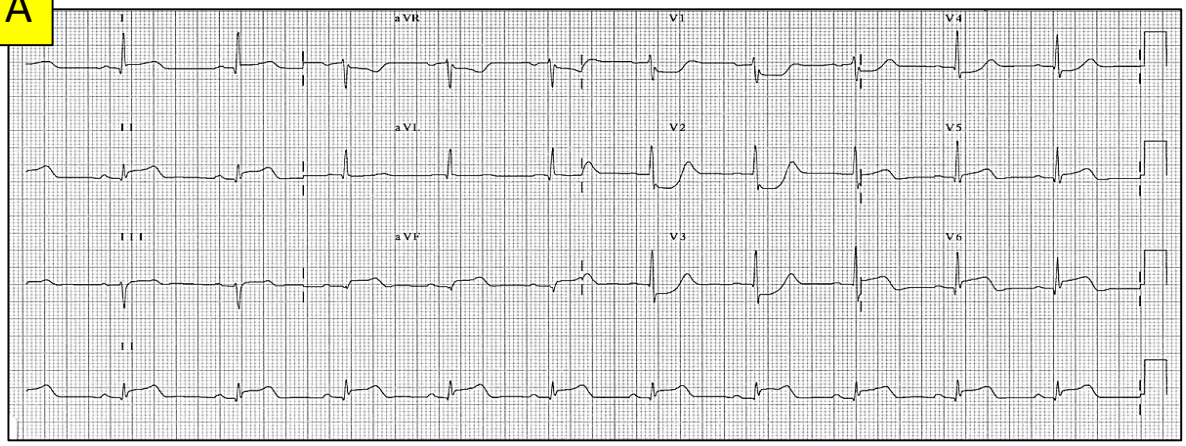

B

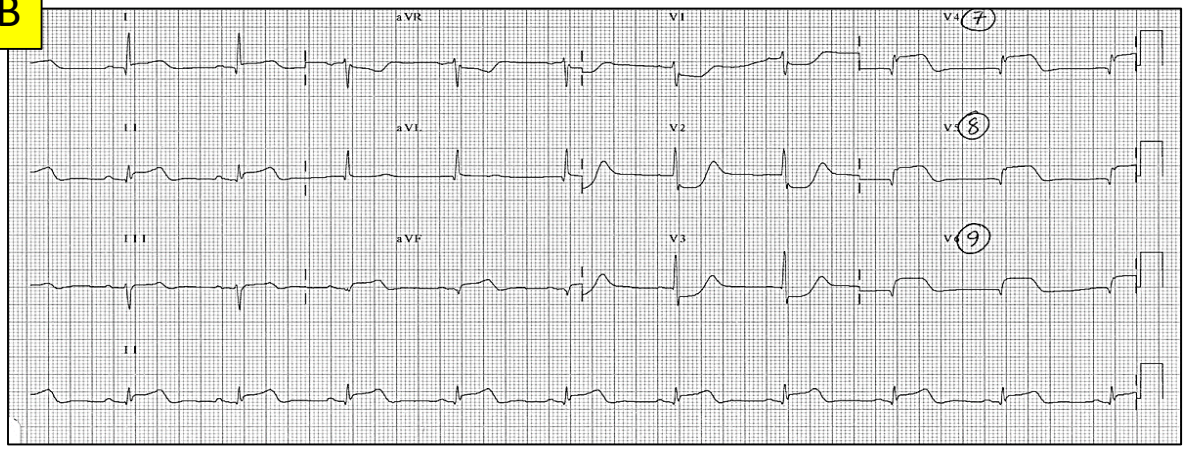

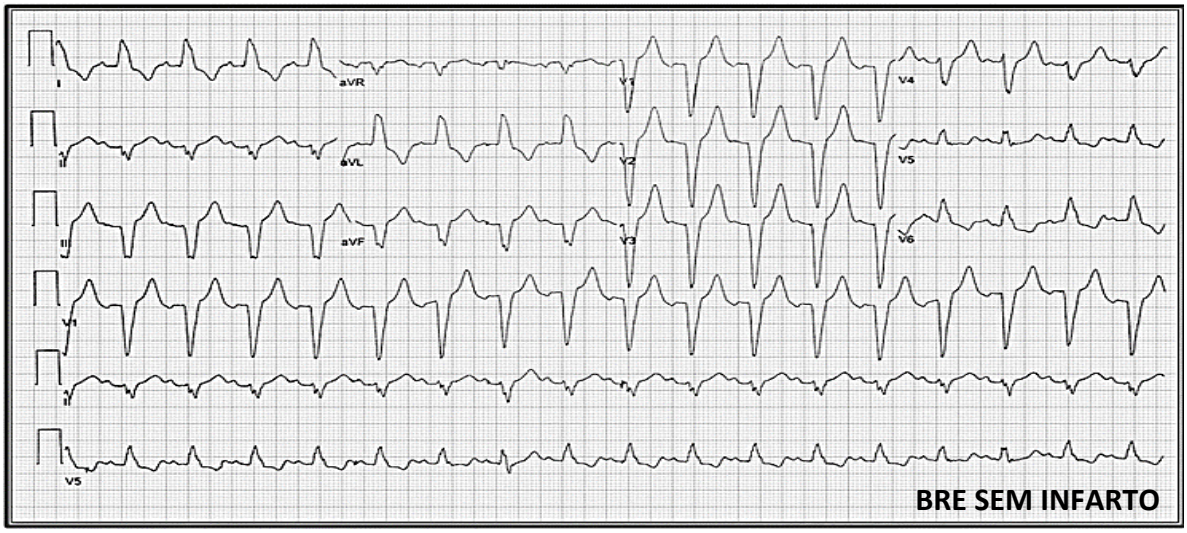

Paciente com Bloqueio de Ramo Esquerdo (BRE) com IAMCEST torna-se muitas vezes um desafio para o clinico. Dentro dos critérios de BRE sabemos que na maioria dos casos pacientes com BRE, vemos uma elevação do segmentos ST com QRS alargada. Isto pode terminar confundindo o clinico. Para isso devemos usar os critérios de **Sgarbossa.**

Os dois critérios de Sgarbossa podem ser apreciados na figuras 3 e 4.

BRE SEM INFARTO

1

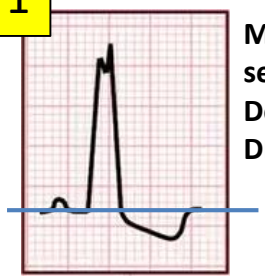

Morfologia de BRE sem infarto
Derivações Laterais: DI,aVL,V5 e V6

2

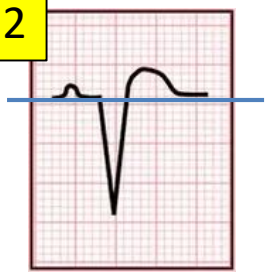

Morfologia de BRE sem infarto
Derivações Septais: V1, V2 e V3

BRE COM INFARTO

3

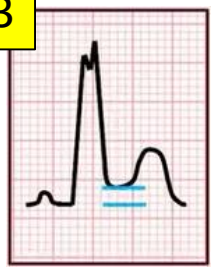

Morfologia de BRE com ↑ST
Derivações Laterais: DI,aVL,V5 e V6

4

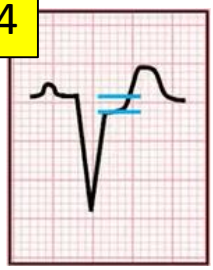

Morfologia de BRE com ↓ST
Derivações Septais: V1, V2 e V3

SITUAÇÕES ESPECIAIS (BRE com IAM)

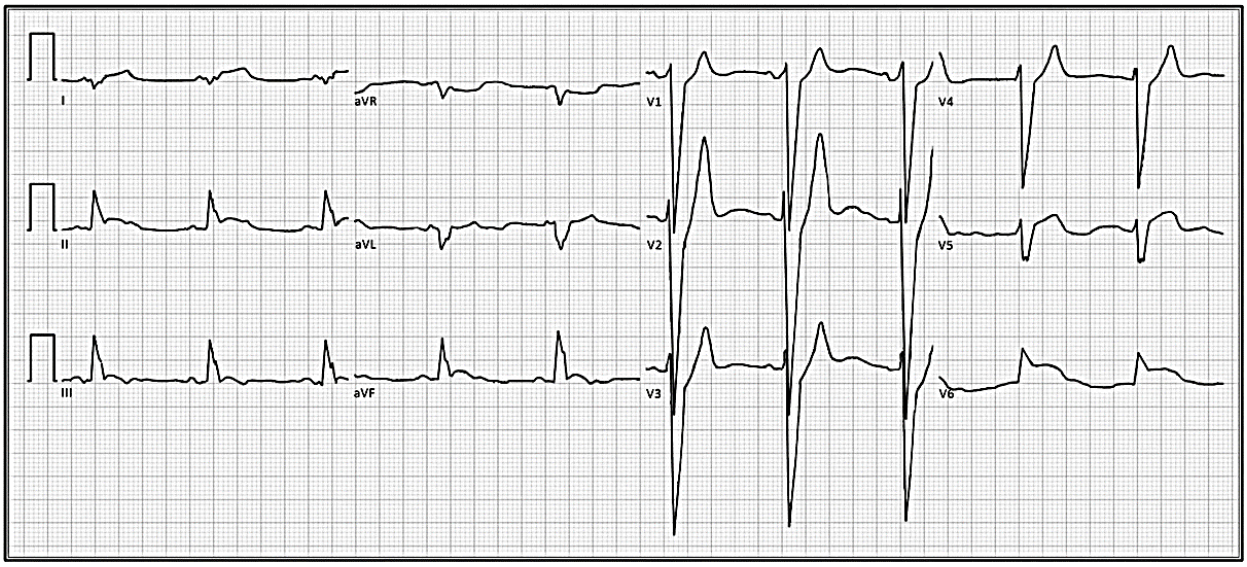

Critérios de Sgarbossa

BRE SEM INFARTO

1

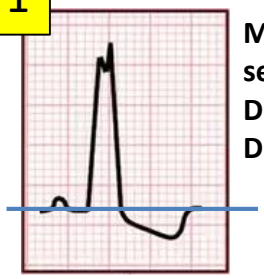

Morfologia de BRE sem infarto
Derivações Laterais: DI,aVL,V5 e V6

2

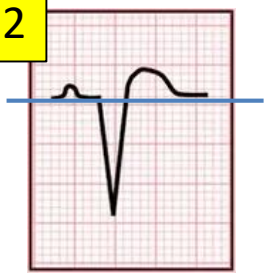

Morfologia de BRE sem infarto
Derivações Septais: V1, V2 e V3

BRE COM INFARTO

3

Morfologia de BRE com IAMCEST
Derivações Laterais: DI,aVL,V5 e V6

4

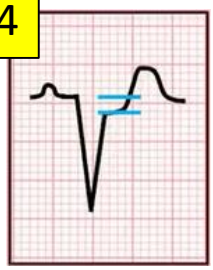

Morfologia de BRE com ↓ST
Derivações Septais: V1, V2 e V3

TAQUI-ARRITMIAS IMPORTANTES

ECG

citem TREINAMENTOS

TAQUI-ARRITMIAS CLASSIFICAÇÃO

Definição de Arritmia:
Arritmia cardíaca é um batimento cardíaco irregular, pode ser classificado em um grupo de condições em que o batimento cardíaco é irregular, muito rápido ou muito lento.

Definição de Taqui-arritmia:
Taqui-arritmia é um batimento cardíaco RAPIDO podendo ser REGULAR ou IRREGULAR.

NESSE CAPITULO IREMOS ABORDAR APENAS 6 TIPOS DE TAQUI-ARRTIMIAS DE MAIOR IMPORTANCIA CLINICA.

1.) TAQUICARDIA SINUSAL
2.) FIBRILAÇAO ATRIAL
3.) FLUTTER ATRIAL
4.) TAQUICARDIA ATRIAL MULTIFOCAL
5.) TAQUICARDIA SUPRAVENTRICULAR
- **A.) TAQUICADIA POR RE-ENTRADA ATRIOVENTRICULAR (SWPW)**
  - **1.)TRAVO ORTODROMICO**
  - **2.) TRAVA ANTIDROMICA**
- **B.) TAQUICARDIA POR RE-ENTRADA NODAL ATRIOVENTRICULAR**
  - **1.) TIPICO (ANTEROGRADO) 90% DOS CASOS**
  - **2.) ATIPICO (RETROGRADO)**

6.) TAQUICARDIA VENTRICUALAR
- **A.) TAQUICARDIA VENTRICULAR**
  - **1.) TV MONOMORFICA**
  - **2.) TV POLIMORFICA**
- **B.) FIBRILAÇÃO VENTRICULAR**

TAQUICADIA SINUSAL

Taquicardia sinusal é a arritmia cardíaca na qual o ritmo de base é o Ritmo sinusal e a frequência cardíaca é superior a 100 batimentos por minuto.

CAUSAS:

1.) RESPOSTA FISIOLOGICA:
- **Exercício, Dor, Estresse, Febre, Emoções Fortes**

2.) CONDIÇÕES CARDIACAS: ICC

3.) MEDICAMENTOS: Epinefrina, Atropina

4.)SUBSTANCIAS:
- **Cafeína, Nicotina, Cocaína**

5.) OUTRAS CONDIÇÕES:
- **Anemia, Distress Respiratório, TEP, Sepse, Hipertireoidismo**

FIBRILAÇÃO ATRIAL

A Fibrilação Atrial, um subtipo de arritmia cardíaca muito comum, é caracterizada pelo ritmo de batimentos rápido e irregular dos átrios do coração, com incidência de 2,5% da população mundial, o equivalente a 175 milhões de pessoas. É a segunda maior causa de mortes em tudo mundo.

A principal (e pior) consequência da Fibrilação Atrial é o aumento do risco de acidente vascular cerebral (AVC), popularmente conhecido como derrame. Essa arritmia cardíaca está cada vez mais associada com o avanço da idade, acometendo, sobretudo, a população na faixa dos 75 a 80 anos de idade. A estimativa é que de 5 a 10 % dos brasileiros terão esse tipo de arritmia.

Classificação de Fibrilação Atrial:
FA inicial (1º episódio)
FA paroxística (episódios recorrentes)
FA persistente (> 7 dias, que pode ser terminada por cardioversão)
FA permanente (tentativa de cardioversão sem sucesso ou opta-se por não cardioverter).

O diagnóstico eletrocardiográfico em geral é fácil, mas pode ser confundida com artefato e com outras taquiarritmias atriais. Características: ausência de onda P, sendo visíveis como oscilações com forma, amplitude e frequência variáveis (ondas f), com frequência normalmente é entre 350 a 600, e associado a RR irregular.

FLUTTER ATRIAL

Flutter Atrial é uma taquiarritmia na qual a frequência atrial se encontra muito elevada, próxima a 300 bpm O mecanismo eletrofisiológico envolvido no flutter atrial é o fenômeno da reentrada do impulso na musculatura atrial em circuitos uniformes ao redor de barreiras anatômicas normais (veias cavas, crista terminal, seio coronário e válvula tricúspide) ou induzidas por cirurgia cardíaca. No flutter comum a reentrada se faz entre a veia cava inferior e a válvula tricúspide, região denominada de ***istmo do átrio direito.***

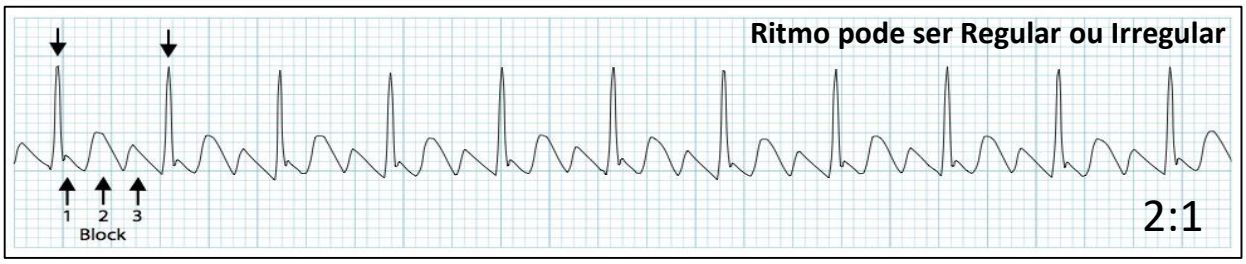

TIPO I:

Reentrada no sentido anti-horário. Esta é a forma mais comum de flutter atrial (90% dos casos). A ***condução atrial retrógrada*** produz:
Ondas flutter invertidas nas derivações II, III, aVF
Ondas flutter positivas em V1 - podem se assemelhar a ondas P verticais

Reentrada no sentido horário. Esta variante incomum produz o padrão oposto:
Ondas de flutter positivas nas derivações II, III, aVF
Ondas de flutter invertidas amplas em V1

TIPO II:
Uma forma muito rara e não cumpre os requisitos do tipo I.

FLUTTER ATRIAL:
Quando identificamos flutter atrial sempre devemos fazer a relação de quantos batimentos atrais existem para cada contração ventricular.

TAQUI-ARRITMIAS ATRIAIS

FIBRILAÇÃO ATRIAL

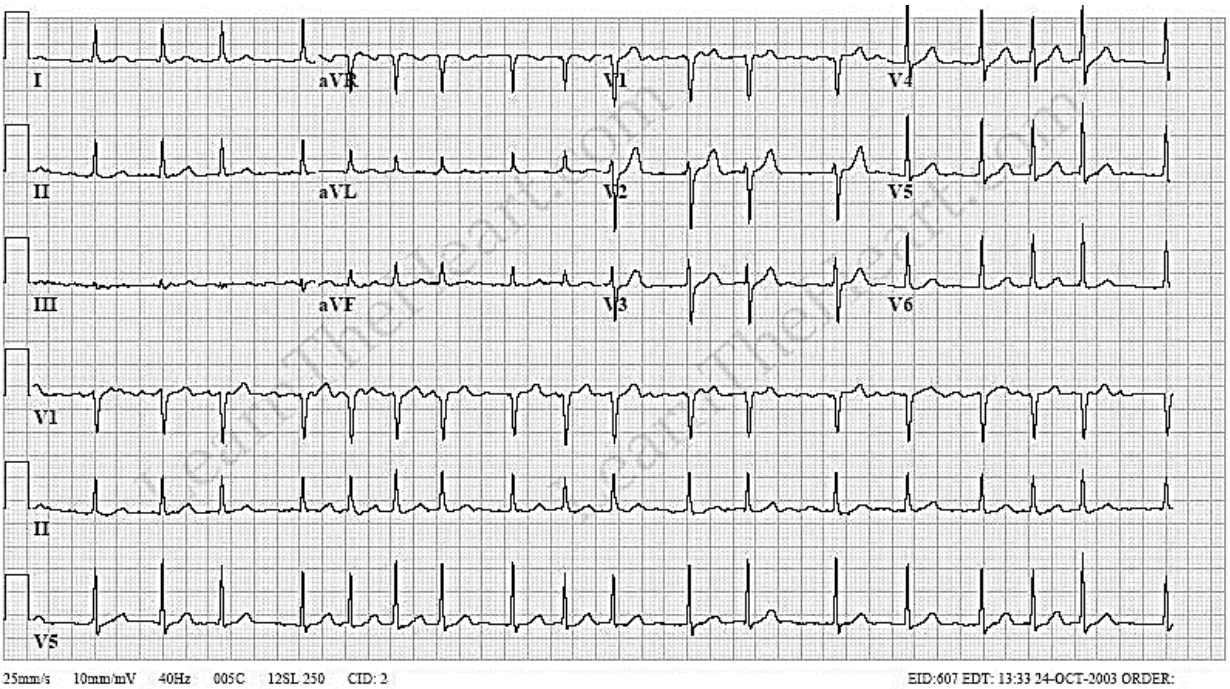

FIBRILAÇÃO ATRIAL COM RESPOSTA VENTRICULAR RAPIDA

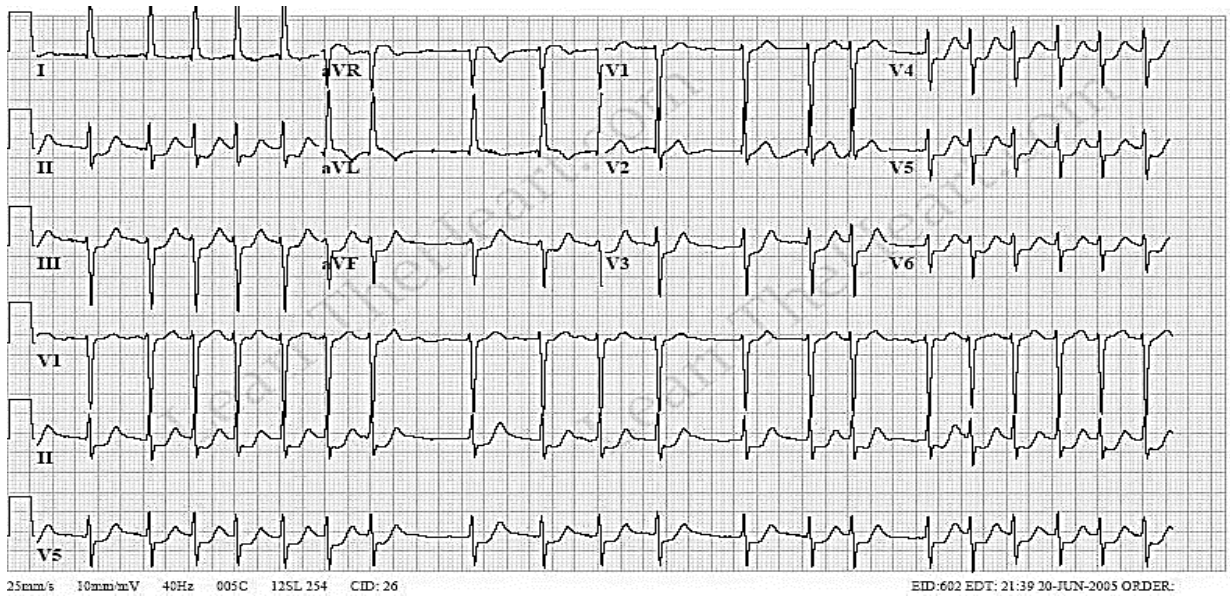

FLUTTER ATRIAL

Re-entrada no sentido anti-horário

A condução atrial retrógrada produz:

Ondas flutter invertidas nas derivações II, III, aVF

Ondas flutter positivas em V1 - podem se assemelhar a ondas P verticais

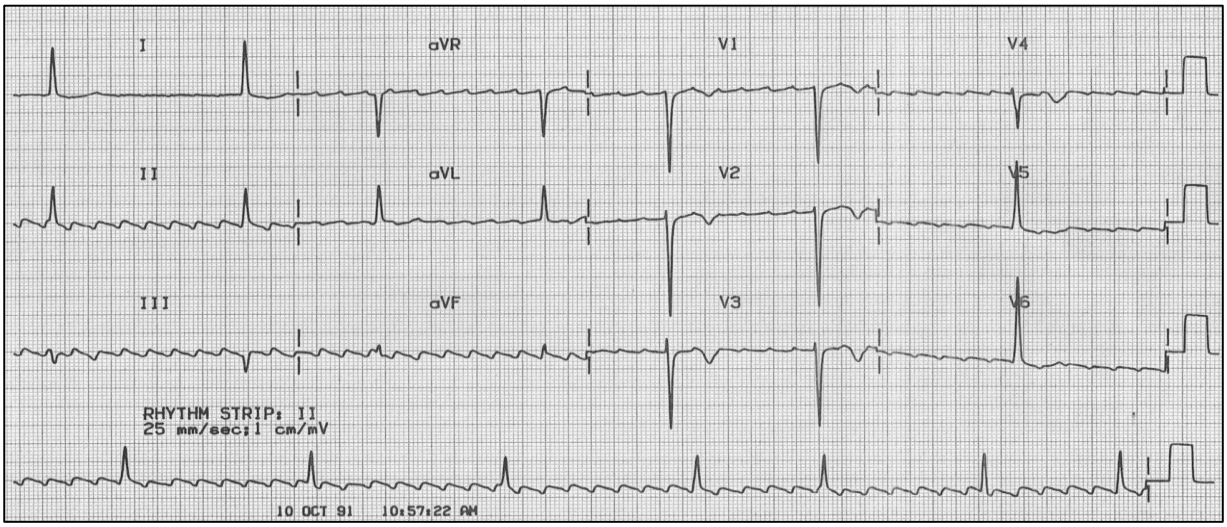

Re-entrada no sentido horário.

Esta variante incomum produz o padrão oposto:

Ondas de flutter positivas nas derivações II, III, aVF

Ondas de flutter invertidas amplas em V1

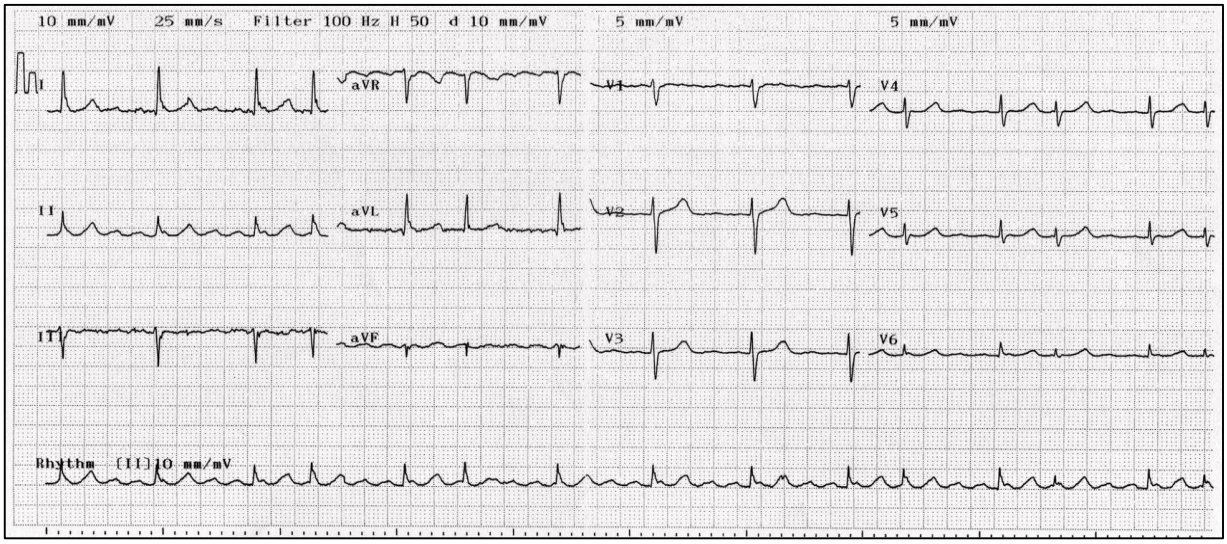

TAQUI-ARRITMIAS ATRIAIS

TAQUICARDIA SUPRAVENTRICULAR ???

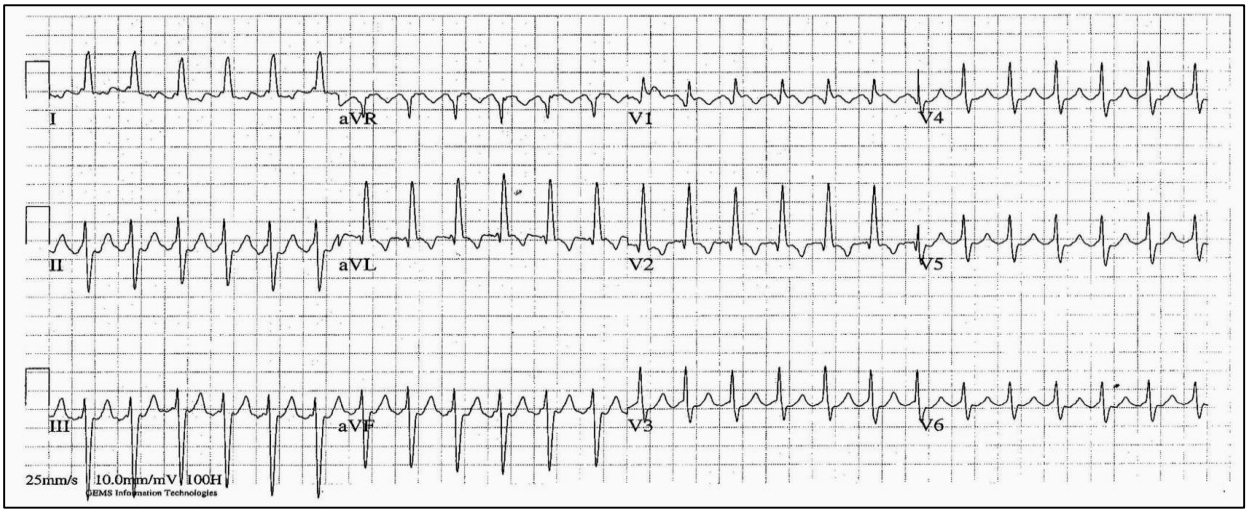

Depois de ter feito ADENOSINA EV...

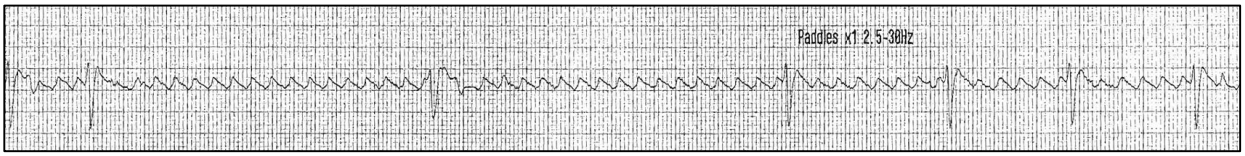

Agora o diagnostico esta bem claro...

*é **Flutter Atrial***

TAQUICARDIA ATRIAL MULTIFOCAL

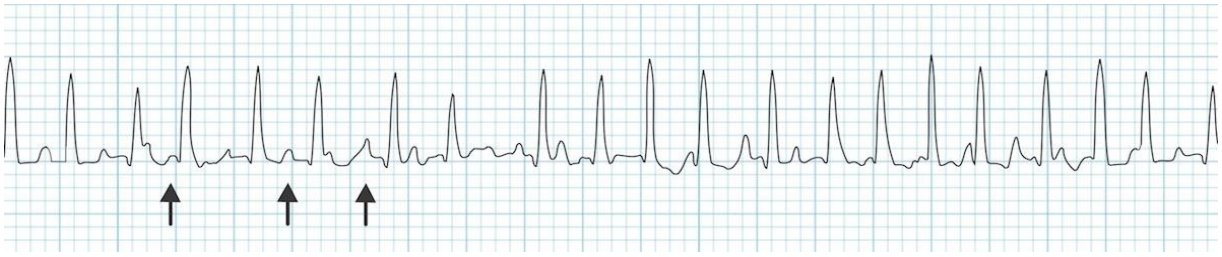

Fisiopatologia: Desconhecida

Causas Relacionadas:

- DPOC Exacerbado
- Pneumonia
- Tromboembolismo Pulmonar
- Drogas: Teofilina
- Hipokalemia
- Hipomagnesemia

Características:

- Se observa Ritmo Irregular
- Ondas P de morfologia variável
- Ausência de onda P predominante

RITMO JUNCIONAL e IDIOVENTRICULAR

Este ritmo se caracteriza pela ausência de geração de impulso pelo nó sinusal. O NAV toma o comando na geração de impulso é responsável pela contração ventricular. Em outras palavras passa ser o novo marca passo do coração. Este ritmo pode apresentar duas diferentes morfologias: Com inda P invertida (gerado pela despolarização retrograda atrial pelo NAV) e sem onda P. Este Ritmo habitualmente apresenta uma FC entre 40-60 bpm.

FC: 40-60 BPM

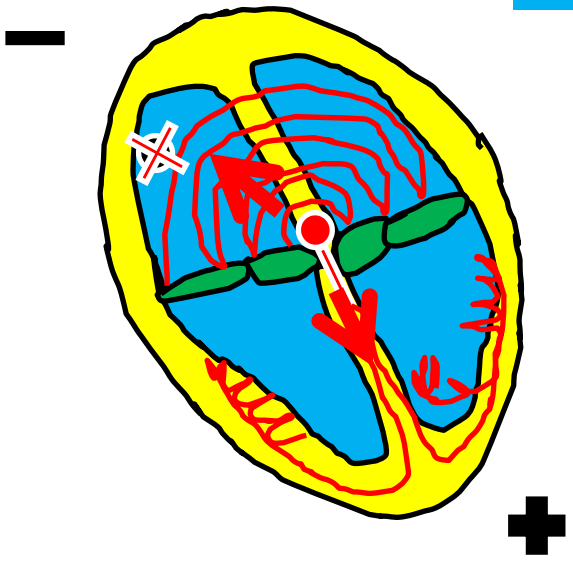

CRITERIOS:
1.) IPR CURTO (<0.12 seg.)
2.) QRS
3.) Onda P INVERTIDA OU AUSENTE

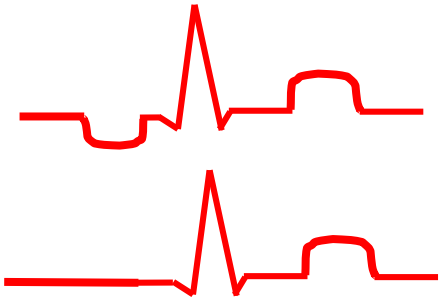

RITMO IDIOVENTRICULAR
(INICIADO NAS FIBRAS DE PURKINJE)

Os ventrículos passam a ser nosso ultimo marca passo...
(Devemos corrigir a causa o mais rápido possível)

Suas principais causas são:

FC: 40-20 BPM

- Toxicidade por digoxina;
- Medicamentos betabloqueadores, antidepressivos tricíclicos e bloqueadores dos canais de cálcio;
- Falha de todos os marca-passos cardíacos mais altos;
- Falha nos impulsos supraventriculares em alcançar os ventrículos, em virtude de um bloqueio no sistema de condução;
- Desequilíbrio metabólico.

TAQUICARDIA POR RE-ENTRADA NODAL ATRIO-VENTRICULAR

Antes de chegar na interpretação das TRNAV, é necessário entender um pouco da sua fisiopatologia. Para isto precisamos conhecer mais a fundo como funciona o nó atrioventricular.

O Nó AV esta constituído por duas vias de condução, uma:

ALFA: (Condução Lenta e com Fase Refrataria (Recuperação) Rápida)
BETA: (Condução Rápida e com Fase de Refrataria (Recuperação) Lenta)

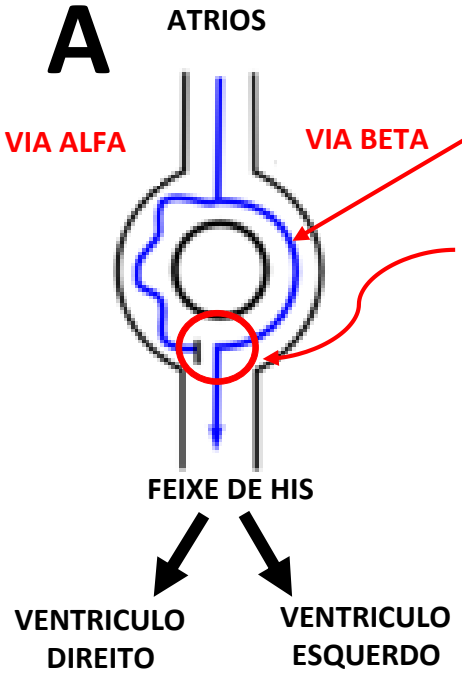

Todo impulso que chega do Nó Sinusal (Marca passo) normalmente passa primeiro passa pelo via rápida (BETA) Conduzindo o impulso até os ventrículos.

Simultaneamente logo depois, como podemos ver na figura A, a via ALFA também conduz seu impulso de maneira lenta. Esta ultima é Inibida no ponto de junção das duas vias devido pela fase refrataria da via BETA. Quando uma via esta em fase refrataria significa que ela ainda esta se recuperando para poder ser despolarizada novamente e devido a isto não se pode despolarizar a via até ela se recuperar totalmente.

Mas quando temos uma contração atrial prematura (foco ectópico), Este ultimo impulso (extra) pode coincidir bem no momento da finalização da fase (momento de recuperação) da outra via. Isto termina gerando em que o mesmo impulso atrial pré-maturo circule dentro do nó AV de forma muito rápida e repetidamente causando uma **TAQUICARDIA SUPRAVENTRIUCLAR**.
Observa a figura B.
Existem duas formas de TRNAV:
1.) Comum (90%) TRNAV Lento-Rápido
2.) Não Comum (10%) TRNAV Rápido-Lento

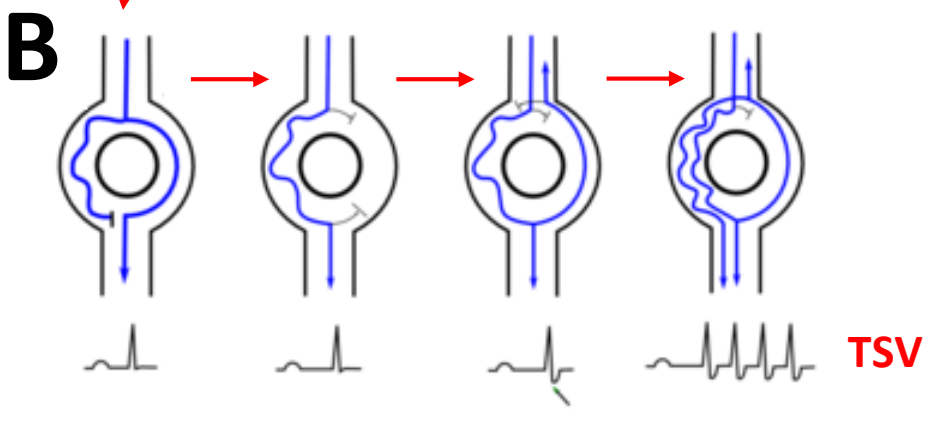

Paciente com TSV por TRNAV

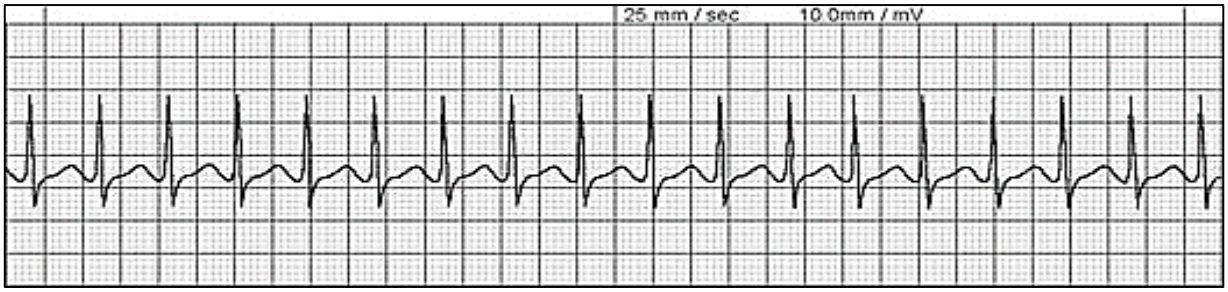

Após uso de ADENOSINA

Supondo que nosso paciente esta hemodinamicamente estável devemos inicialmente tentar manobras vagais. Se as manobras não revertem podemos tentar fazer cardioversão química com Adenosina. Duas tentativas de Adenosina podem ser feitas; com 6 mg e lodo depois 12 mg. Finalmente caso não tenhamos sucesso cardioversão elétrica será nossa ultima alternativa.

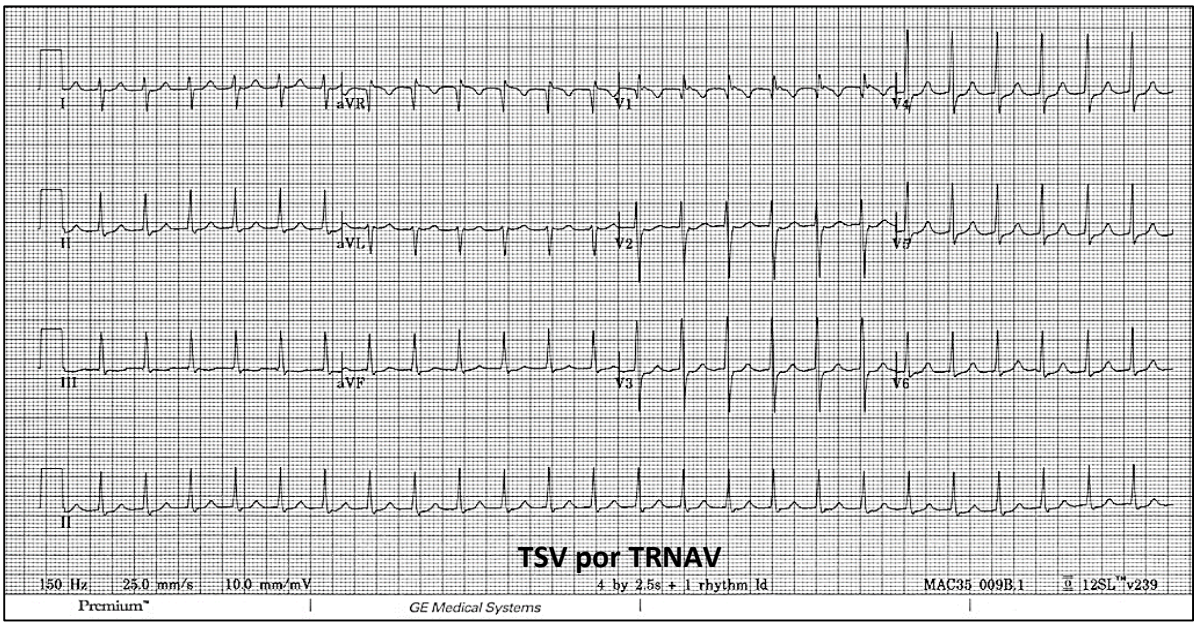

TAQUI-ARRITMIAS IMPORTANTES

TAQUI-ARRITMIAS (PRE-EXITAÇÃO)

Dentro das arritmias de pre-exitação iremos estudar os três mais importantes:

1.) Síndrome de Wolff Parkinson White (WPW) → Via acessória: *Feixe de Kent*
2.) Síndrome Lown Ganong Levine (LGL) → Via acessória: *Feixe de James*
3.) Ritmo Juncional

Todos os síndromes de pre-exitação chegam comprometer o intervalo PR. Cada um deles tem uma via acessória que gera suas características especificas no traçado do eletrocardiograma. A continuação iremos estudar cada um deles.

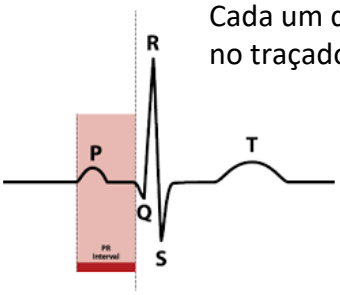

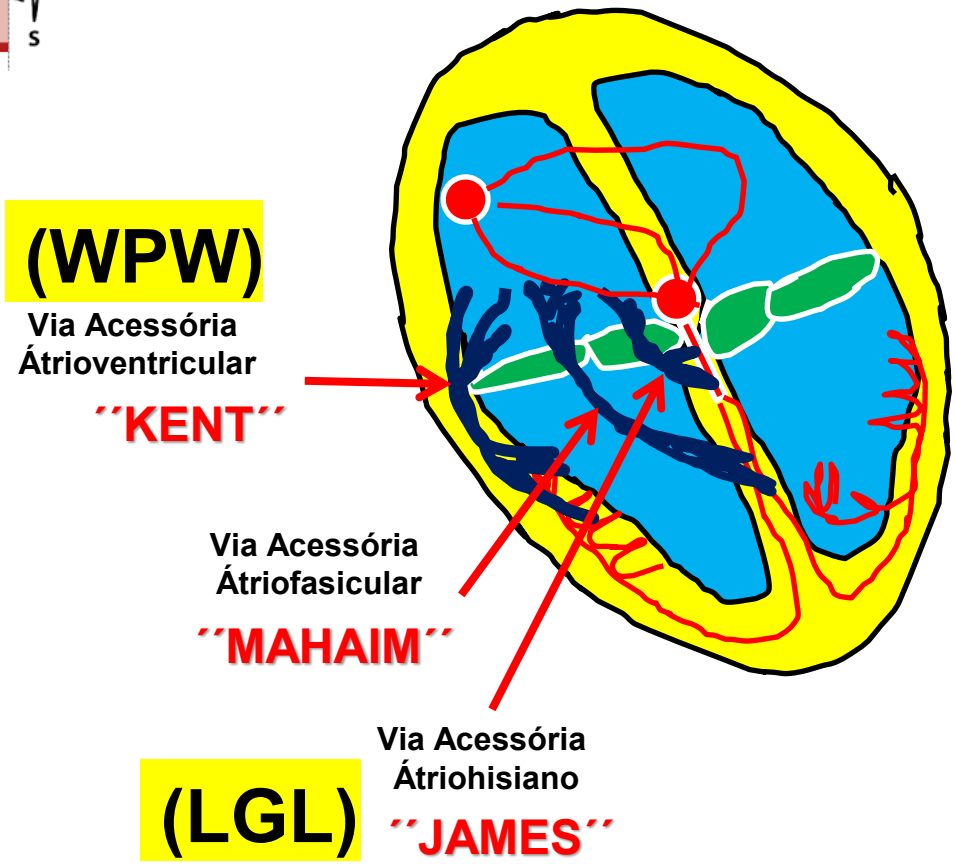

Wolf Parkinson White

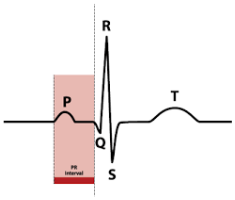

Todos os síndromes de pre-exitação como o de Wolf Parkinson White são caracterizados por uma via acessória (Feixe de Kent) que ajuda na excitação e despolarização precoce do ventrículo. Esta ´´via acessória de Kent´´ pode ter variações de localização. Segue a continuação a distribuição do feixe de Kent de acordo com a sua maior frequência de localização anatômica mostrado na figura A.

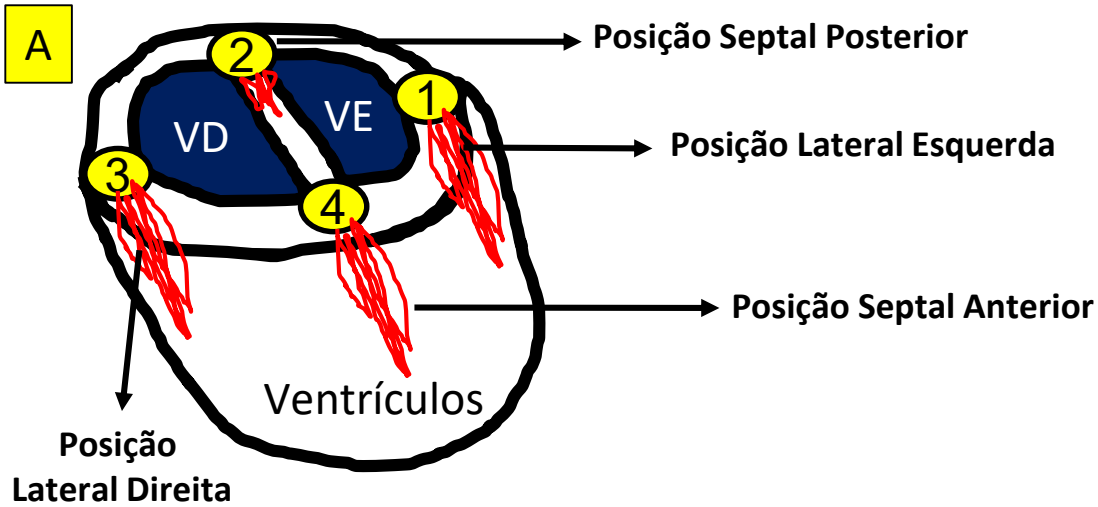

Normalmente o impulso viaja pelo sistema de condução de seguinte maneira:

NS → Fibras intermodais → NAV→ Feixe de His → Ramo Direito e Esquerdo→ Fibras de Purkinje

No WPW a via acessória KENT despolariza a parede ventricular de forma mais rápido que o NAV, já que este ultimo (NAV) requere de um maior tempo determinado iniciar o impulso de feixe de His. Esta despolarização precoce termina gerando uma **Onda Delta**.

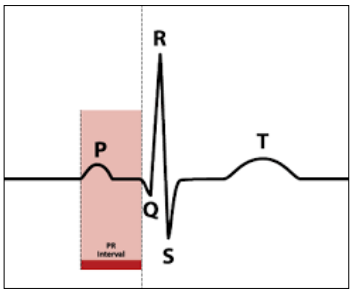

NORMAL

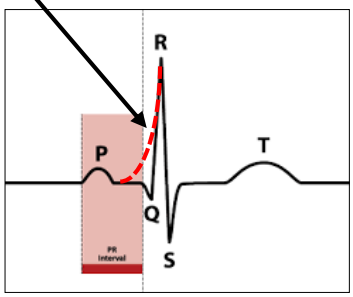

WPW (Onda Delta)

TAQUI-ARRITMIAS (WPW)

Existem três formas de direção de condução que podem ser apreciados pelo feixe de Kent que são muito importantes na interpretação e classificação de WPW:

A.) <u>Condução Anterógrado:</u>

Na ***condução anterógrado,*** o feixe de Kent leva a condução elétrica em sentido descendente (↓) dos átrios para os ventrículos**, (EM CONTRA DA VIA NORMAL DE CONDUÇÃO)** vindo dos átrio primeiro e seguindo para o ventrículo, dependendo da localização da via acessória. Esta via de condução anterógrado despolariza parcialmente as paredes de um dos ventrículos permitindo que a via normal de condução pelo NAV possa concluir a despolarização do resto dos ventrículos. Este tipo de condução é responsável de gerar a famosa **Onda Delta.**

Esta forma de condução pode ser evidenciado com facilidade no ECG pela presença da Onda Delta.

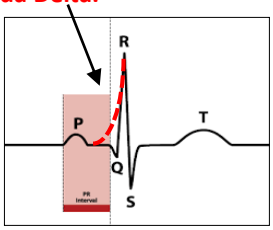

B.) <u>Condução Retrograda:</u>

Na ***condução retrógrado,*** o feixe de Kent leva a condução elétrica em sentido ascendente (↑) dos ventrículos para os átrios, vindo do ventrículo para o átrio. **(A FAVOR DA VIA NORMAL DE CONDUÇÃO)** Os paciente com esta forma de condução retrogrado conduzem o impulso pela via de normal incialmente e posteriormente voltando para o átrio pelo feixe de Kent. É por esta razão que não podemos detectar anormalidades no traçado de pacientes com condução retrograda. O ECG parece ser NORMAL mais existe uma via acessória oculta.

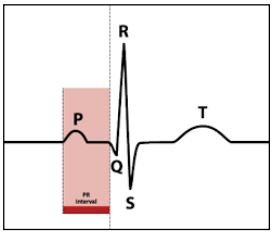

Na ***condução retrógrado*** não haverá Onda Delta, não haverá prolongamento de intervalo PR e a duração do QRS vai ser normal. Em outras palavras a morfologia esta conservada.

C.) <u>Condução Bidirecional:</u>

Na ***condução Bidirecional*** o feixe de Kent pode ter a capacidade de levar a condução elétrica em sentido ascendente ou descendente (↓↑). Os paciente com esta forma de condução podem variar e mostrar as duas morfologias aos mesmos tempo dependendo da forma de estimulação.

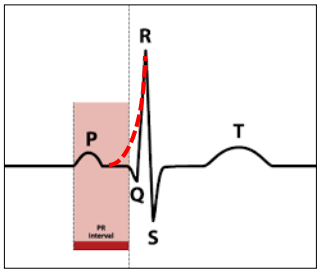

ou

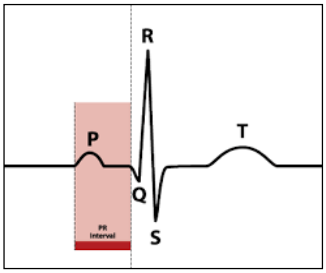

Padrão WPW Tipo A (Via Acessória Esquerda)

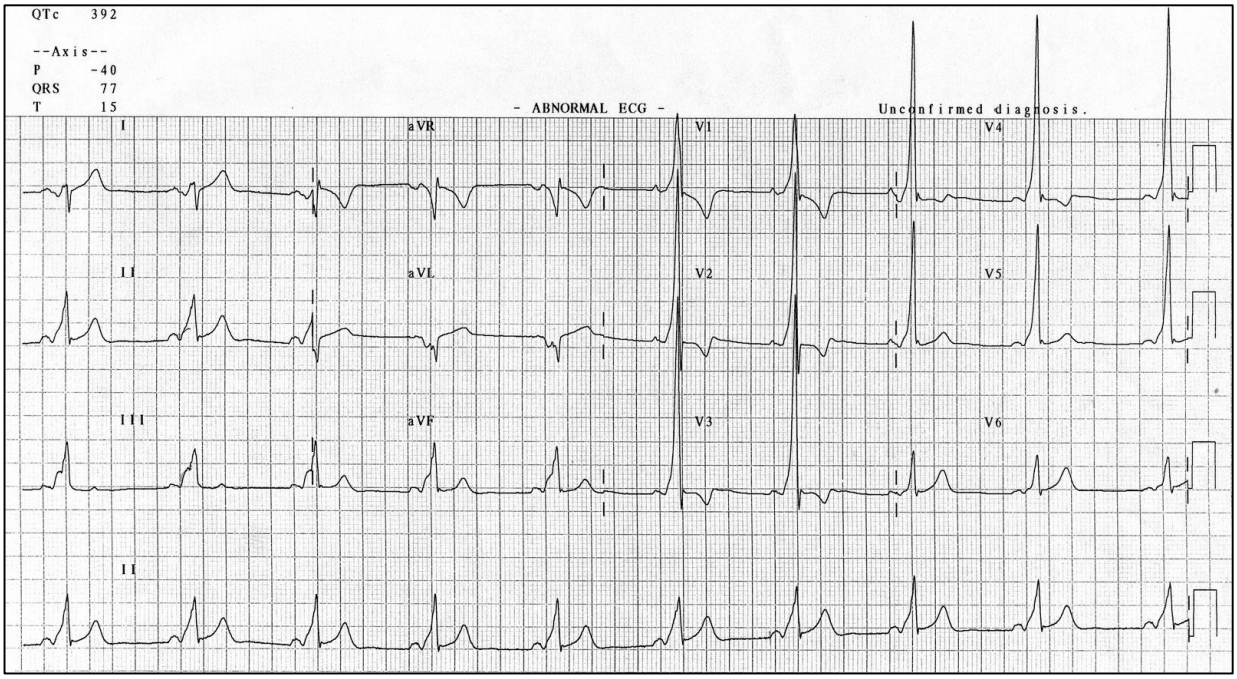

Padrão WPW Tipo B (Via Acessória Direita)

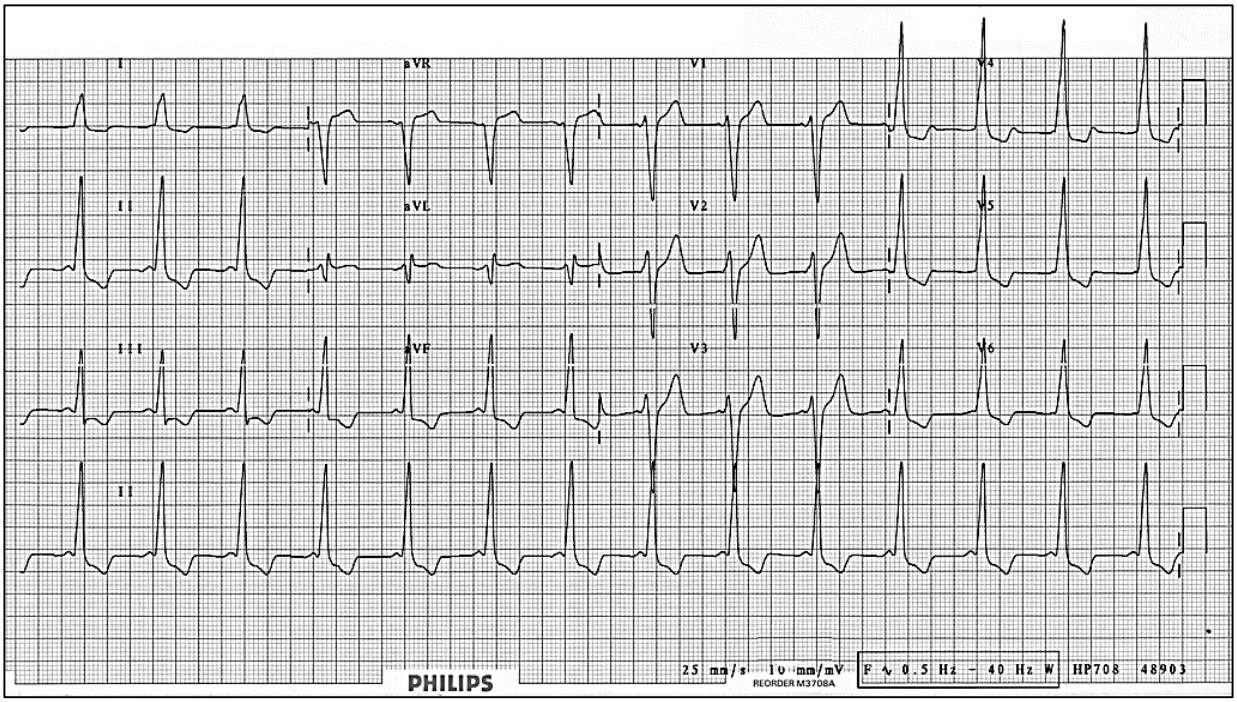

TAQUI-ARRITMIAS (WPW)

Síndrome de Wolf Parkinson White & Taquicardias Atrioventricular por Re-Entrada

Quando falamos de WPW é muito importante fazer uma distinção entre **Padrão vs Síndrome WPW.**

Padrão WPW

Quando a FC esta < 100 bpm chamamos isso de: Padrão Wolf Parkinson White

Sindrome WPW

Quando a FC esta > 100 bpm chamamos isso de: Síndrome Wolf Parkinson White

Quando lidamos com pacientes que tem Síndrome de Wolf Parkinson White, sempre podemos evidenciar a presença de taquicardia importante. Esta forma de SWPW pode ter duas formas de Re-entrada podendo ser ***Ortodromica e Antidromica.***

T.R.A.V.O.
(TAQUICARDIA POR RE-ENTRADA ATRIOVENTRICULAR ORTODROMICA)

TRAVO se caracteriza primeiro por ter um feixe de Kent de condução retrogrado.
O impulso ectópico atrial estimula o NAV e este termina despolarizando a via de condução normal até chegar no feixe de Kent. Este ultimo recebe o impulso elétrico e o transmite até o átrio coincidindo com a fase refrataria do mesmo, este ultimo inicia novamente a despolarização do NAV gerando um circuito fechado e assim fomentando uma taquicardia por re-entrada ortodromica. **TRAVO** se caracteriza por ter um:

QRS estreito.

TRAVO

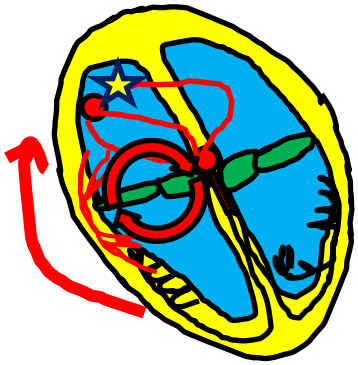

T.R.A.V.A.
(TAQUICARDIA POR RE-ENTRADA ATRIOVENTRICULAR ANTIDROMICA)

TRAVA se caracteriza primeiro por ter um feixe de Kent de condução ***anterógrado***.
O impulso ectópico atrial estimula o feixe de Kent. O impulso elétrico é transmitido pelo ramo direito ou esquerdo, logo pelo feixe de His até chegar no NAV. Este ultimo manda o impulso até o átrio novamente coincidindo com a fase refrataria do mesmo e estimulando o feixe de Kent novamente. Isto gera um circuito fechado causando uma taquicardia de re-entrada antidromica. **TRAVA** se caracteriza por ter um:

QRS Alargado.

TRAVA

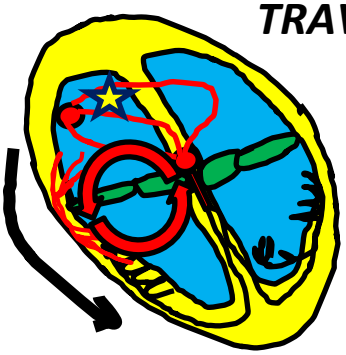

SWPW – TRAVO (ORTODROMICO)

TRAVO (ORTODROMICO) → QRS ESTREITO

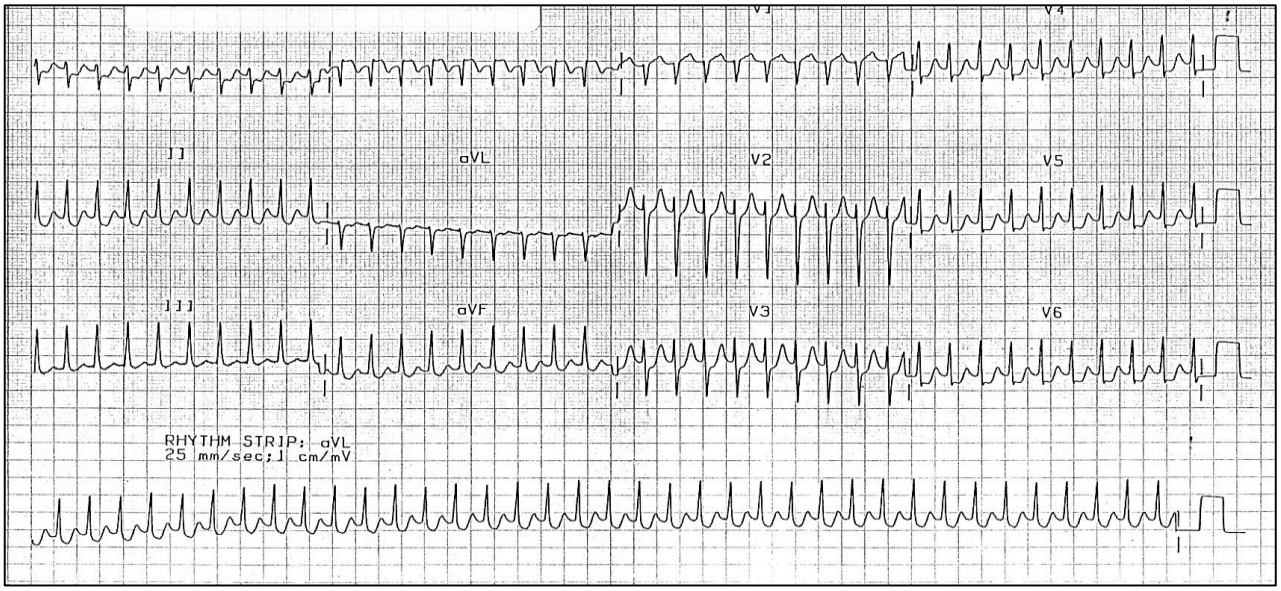

TRAVO (ORTODROMICO) → QRS ESTREITO

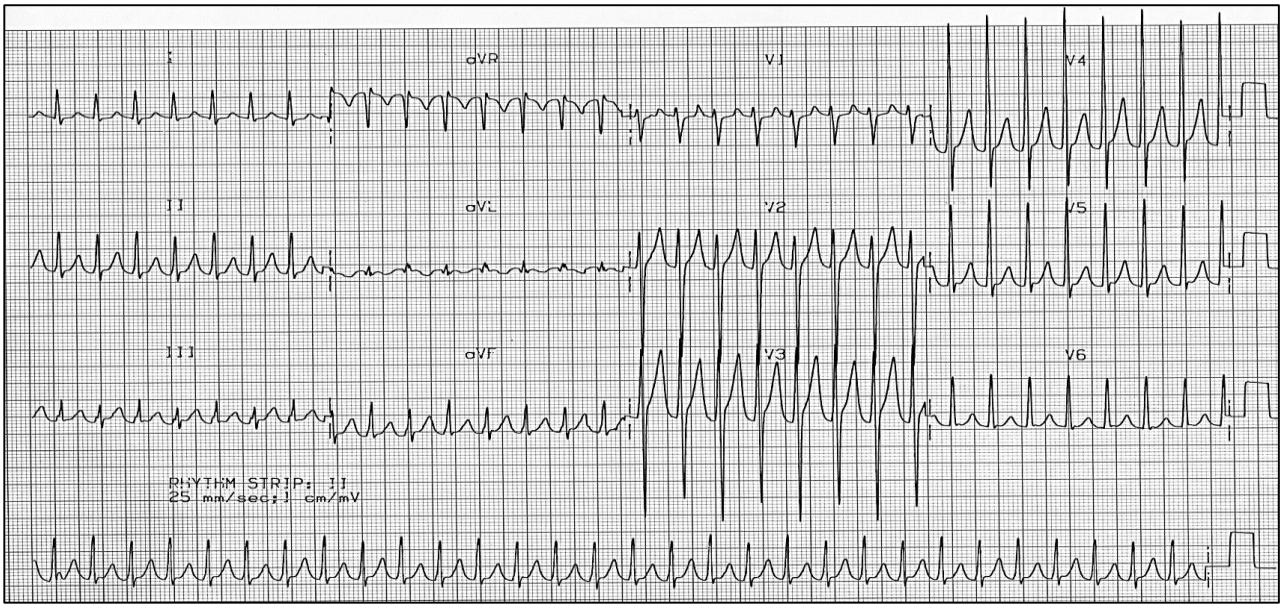

SWPW – TRAVA (ANTIDROMICO)

TRAVA (ANTIDROMICO) → QRS ALARGADO

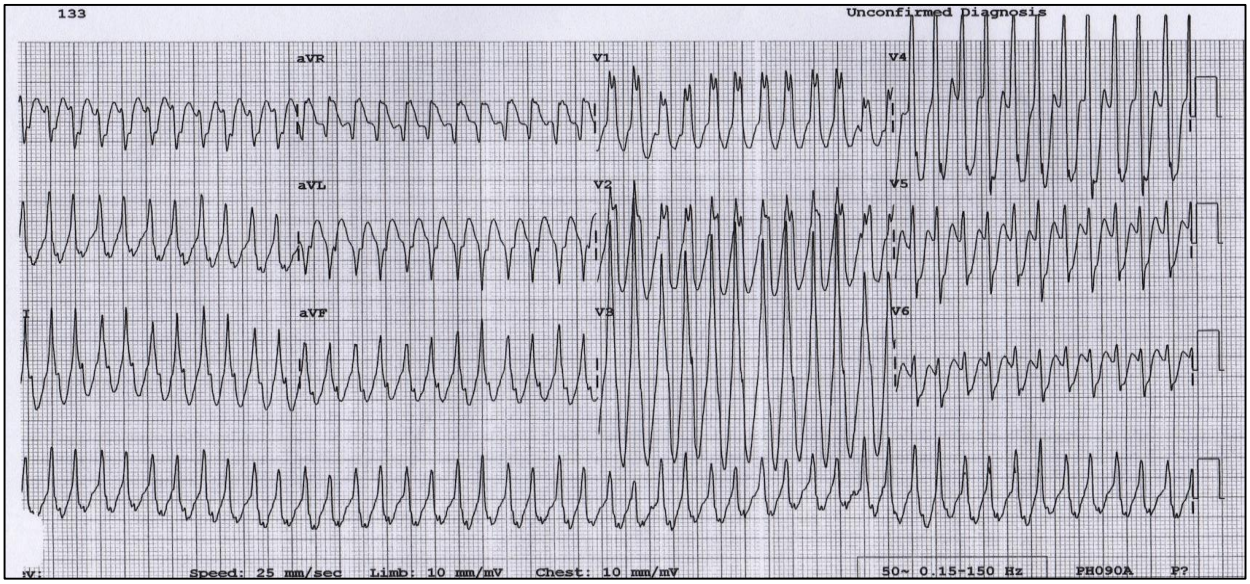

TRAVA (ANTIDROMICO) → QRS ALARGADO

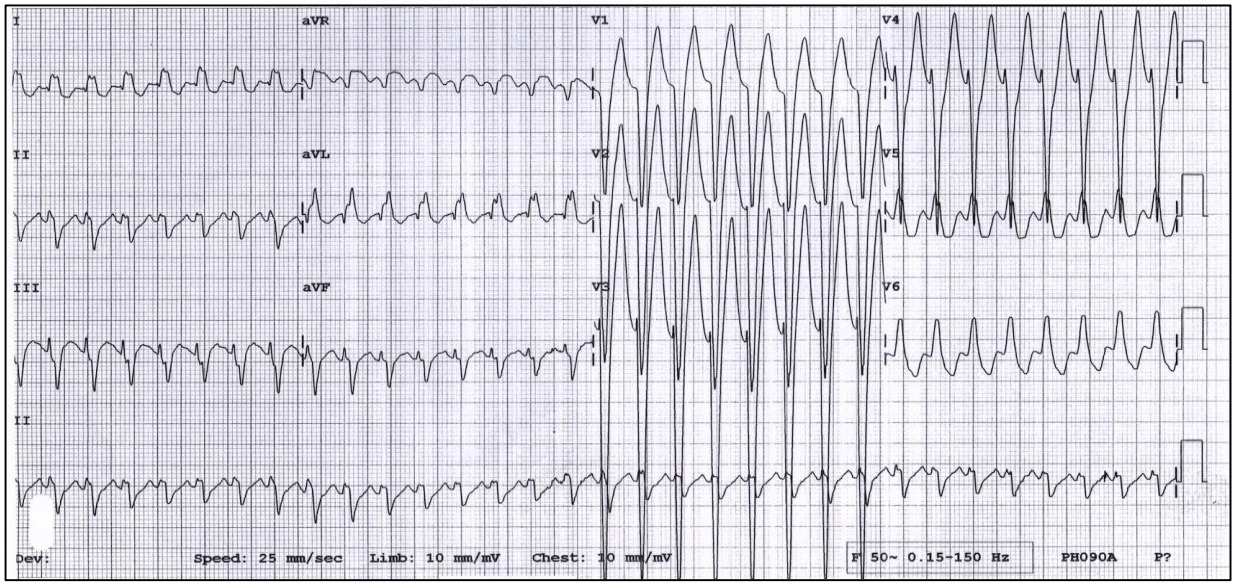

SWPW +FIBRILAÇÃO ATRIAL

SWPW + FA

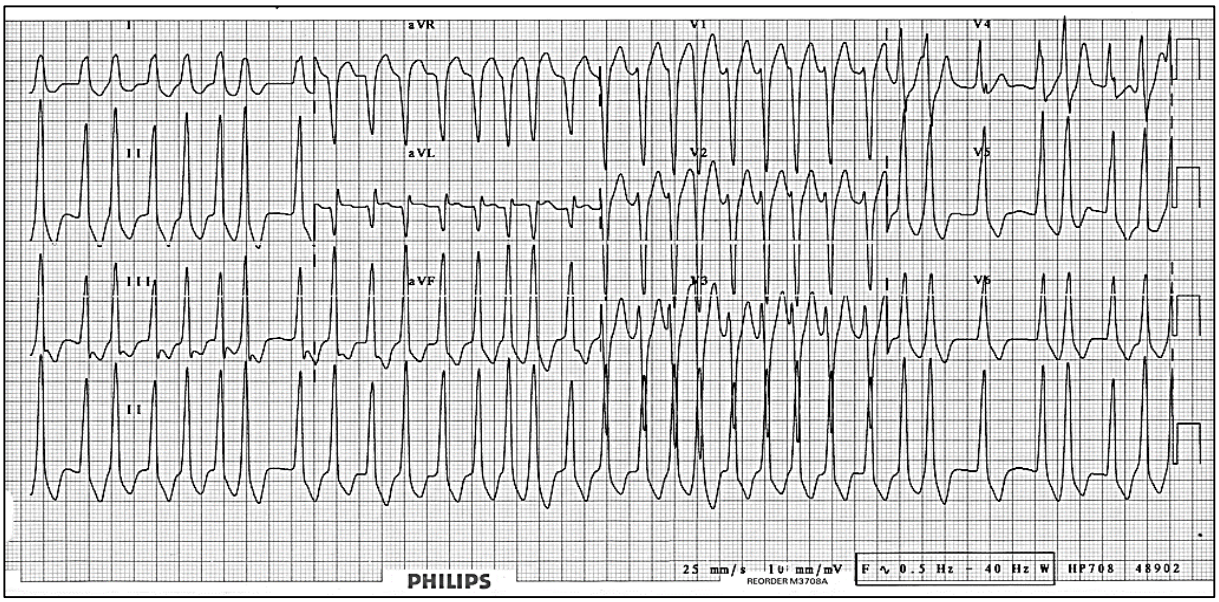

NUNCA FAZER ADENOSINA!!! → PODE CAUSAR PCR

1ro: CONSIDERAR PROCAINAMIDA...

2do: FAZER CARDIOVERSÃO ELETRICA

TAQUICARDIA SUPRAVENTRICULAR

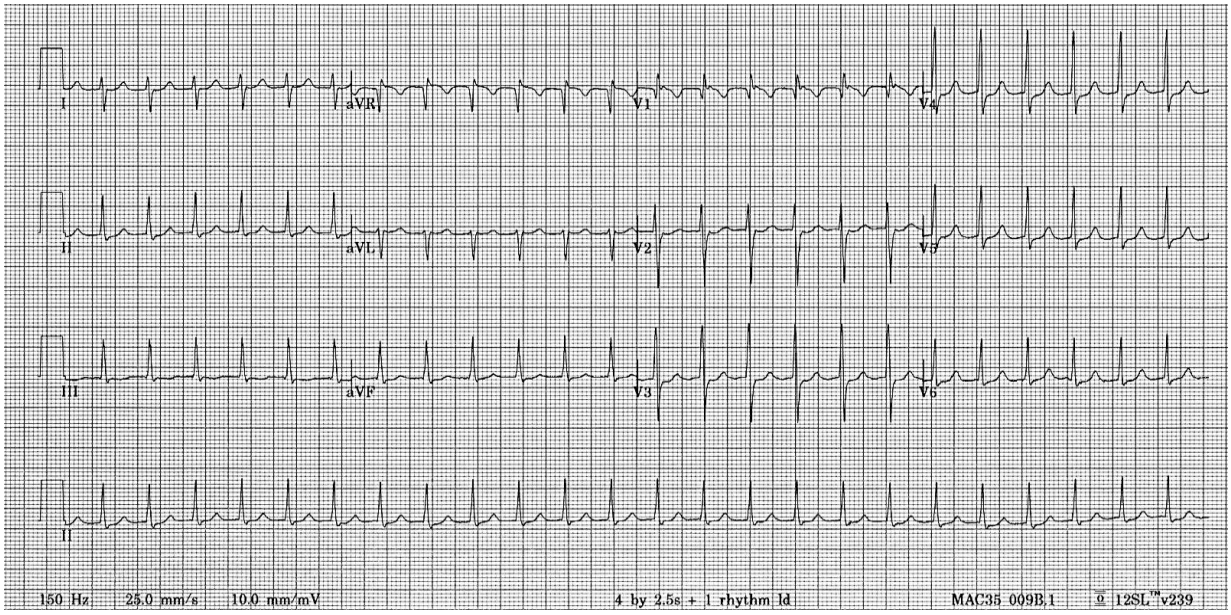

CONSIDERAR:

1ro: Manobras Vagais 2do: Adenosina 6mg/12mg 3ro: Cardioversão Elétrica

TAQUICARDIAS VENTRICULARES

TAQUICARDIA VENTRICULAR MONOMORFICA

Mantem a sua mesma morfologia→ Pode levar a ritmo de parada se não e feito cardioversão imediata

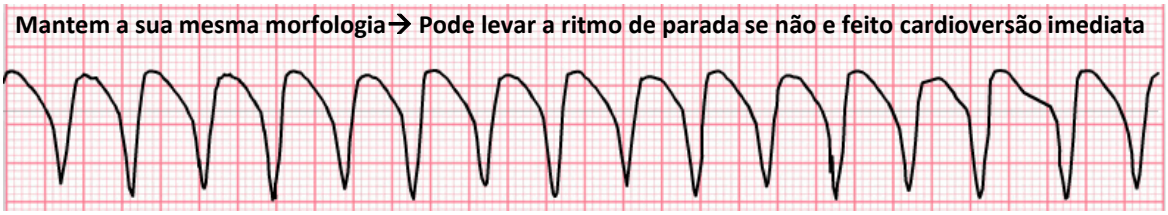

TAQUICARDIA VENTRICULAR POLIMORFICA

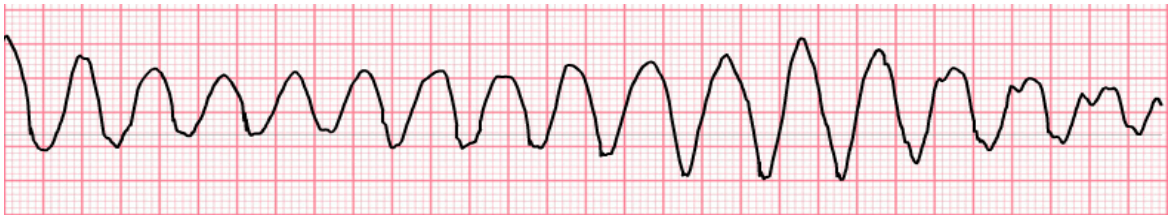

TV com polimorfismo→ Ritmo de Parada → Tratamento é RCP + Desfibrilação imediata

A **taquicardia ventricular** consiste em uma taquicardia originada em um dos ventrículos do coração. Nela o ritmo ventricular é de pelo menos 120 por minuto, estando geralmente acima dos 150 por minuto. Existe taquicardia ventricular Monomorfica e Polimorfica.

Ela é quase sempre acompanhada de palpitações. A taquicardia ventricular mantida pode ser perigosa e costuma requerer um tratamento de emergência, devido ao fato de os ventrículos não poderem se encher adequadamente nem exercer a sua função de bombeamento. A pressão arterial tende a descer, produzindo-se uma insuficiência cardíaca. Existe também o risco de a taquicardia ventricular se agravar e de se transformar em fibrilação ventricular (uma forma de paragem cardíaca). Embora a taquicardia ventricular possa produzir poucos sintomas, inclusive em frequências de até 200 batimentos por minuto, é extremamente perigosa.

TORSADES DE POINTE (TVP)

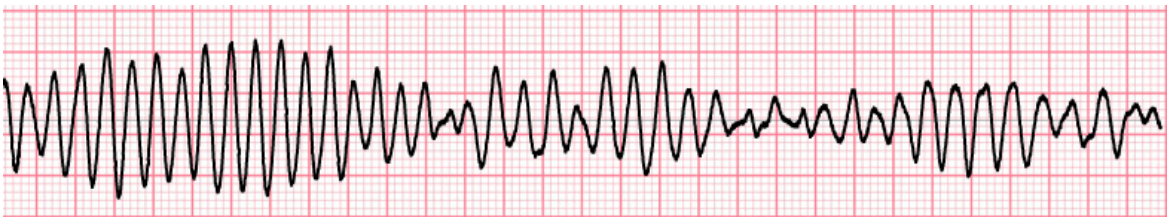

TV com polimorfismo variante de TVP → Ritmo de Parada → Tratamento é RCP + Desfibrilação imediata

O traçado eletrocardiográfico nas torsades de pointes evidencia uma "taquicardia ventricular polimórfica", com a impressão de uma rotação em torno da linha de base (traçado isoelétrico), e pode vir associada a uma queda da pressão arterial sistêmica, seguida de síncope. Em casos mais graves pode evoluir para fibrilação ventricular e morte súbita, se não houver intervenção médica imediata e adequada. Torsades de pointes podem estar associadas à síndrome do QT longo, uma condição na qual intervalos QT prolongados são visíveis ao ECG e podem predispor a ondas R em T com batimento prematuro no pico da onda T (ou próximo a ele), período crítico no qual há possibilidade de um batimento prematuro deflagrar taquicardia.

FIBRILAÇÃO VENTRICULAR

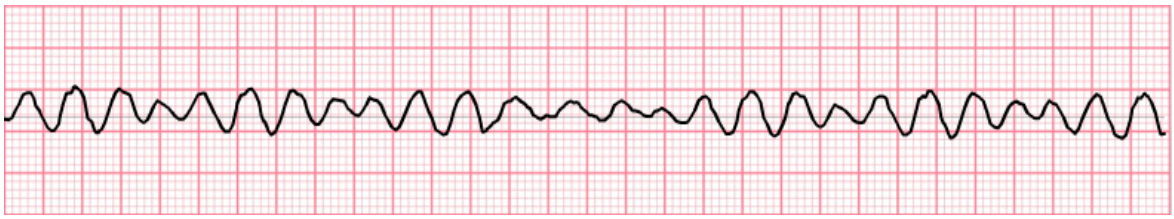

Ritmo de parada → iniciar RCP → RCP + Desfibrilação imediata

A fibrilação ventricular é um tipo de arritmia cardíaca. Acontece quando não existe sincronicidade na contração das fibras musculares cardíacas (miocárdio) dos ventrículos. Desta maneira não existe uma contração efetiva, levando a uma conseqüente parada cardiorrespiratória e circulatória. A não existência da circulação do sangue impede a chegada de oxigênio e nutrientes ao miocárdio e a retirada do gás carbônico e produtos de metabolismo formados, diminuindo rapidamente a capacidade de contração cardíaca. Este círculo vicioso, se não revertido por tratamento imediato, leva à morte do organismo. É responsável por 90% das paradas cardiorrespiratórias em ambiente extra-hospitalar. Seu tratamento é efetuada com o uso do desfibrilador.

AESP e ASSISTOLIA

ATIVIDADE ELETRICA SEM PULSO (AESP)

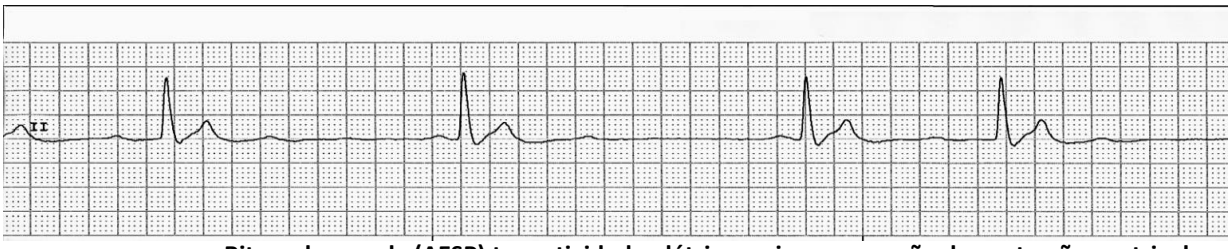

Ritmo de parada (AESP) tem atividade elétrica mais sem geração de contração ventricular:
Pode ser qualquer ritmo organizado sem pulso→Pobre prognostico→ Tratamento Adrenalina 1 mg EV

Atividade elétrica sem pulso: nesse ritmo existe a presença de atividade elétrica no músculo cardíaco porém os batimentos não são eficazes e não há circulação sanguínea.

ASSISTOLIA

Ritmo de parada – Pobre prognostico→ RCP +Tratamento Adrenalina 1 mg EV

Assistolia: ausência de ritmo cardíaco, nesse ritmo há interrupção da atividade elétrica do músculo cardíaco

REFERÊNCIA BIBLIOGRFICA

Referencias Bibliográficas:

- ECG Essencial, Malcom S. Thaler (Eletrocardiograma na Pratica Diaria), 5ta Edição
- Eletrocardiograma em 7 Aulas, Antonio Américo Friedmann, Manole 2011
- ECG Interpretation Made Incredibly Easy, Jessica Coviello, 6th Edition
- 12 Lead ECG, Thomas B. Garcia, The Art of Interpretation, 4th Edition

Internet links:

- http://www.metealpaslan.com/ecg/nekg4en.htm
- https://lifeinthefastlane.com/

ECG

Primeira Edição 2017

citem TREINAMENTOS